FACULTÉ DE MÉDECINE DE PARIS

e SÉRIE — N°

THÈSE

POUR

LE DOCTORAT EN MÉDECINE

Présentée et soutenue le jeudi 4 avril, à une heure

Par Remy-Louis VANHOUTTE

Né à Boeschèpe (Nord) le 17 Novembre 1862

EX-INTERNE PROVISOIRE A LA MATERNITÉ SAINTE-ANNE (1888)

DE LA MÉLANOSE DU GLOBE OCULAIRE

JURY :

President : M. PANAS, *Professeur.*

Juges : MM. BROUARDEL *Professeur.* — BRUN, HUTINEL *Agrégés.* — *Assesseurs.*

LILLE

IMPRIMERIE LEFEBVRE-DUCROCQ

RUE DE TOURNAI, 88

1889

FACULTÉ DE MÉDECINE DE PARIS

Doyen ..... M. BROUARDEL

Professeurs :	MM.
Anatomie	FARABEUF.
Physiologie	CHARLES RICHET.
Physique médicale	GARIEL.
Chimie organique et chimie minérale	GAUTIER.
Histoire naturelle médicale	BAILLON.
Pathologie et thérapeutique générales	BOUCHARD.
Pathologie médicale	DAMASCHINO DIEULAFOY.
Pathologie chirurgicale	GUYON. LANNELONGUE
Anatomie pathologique	CORNIL.
Histologie	MATHIAS DUVAL.
Opérations et appareils	DUPLAY.
Pharmacologie	REGNAULD.
Thérapeutique et matière médicale	HAYEM.
Hygiène	PROUST.
Médecine légale	BROUARDEL.
Accouchements, maladies des femmes en couches et des enfants nouveau-nés	N.....
Histoire de la médecine et de la chirurgie	LABOULBÈNE.
Pathologie comparée et expérimentale	STRAUSS.
Clinique médicale	SÉE (G). POTAIN. JACCOUD. PETER.
Clinique des maladies des enfants	GRANCHER.
Clinique de pathologie mentale et des maladies de l'encéphale	BALL.
Clinique des maladies syphilitiques	FOURNIER
Clinique des maladies nerveuses	CHARCOT.
Clinique chirurgicale	RICHET. VERNEUIL. TRÉLAT. LE FORT.
Clinique ophthalmologique	PANAS.
Clinique d'accouchements	TARNIER.

PROFESSEURS HONORAIRES : MM. GAVARRET, SAPPEY, HARDY, PAJOT

Agrégés en exercice.

MM.	MM.	MM.	MM.
BLANCHARD.	HANOT.	POUCHET.	RIBEMONT-DESSAIGNES.
BOUILLY.	HANRIOT.	QUENU.	RICHELOT.
BRUN.	HUMBERT.	QUINQUAUD.	A. ROBIN.
BUDIN.	HUTINEL.	RAYMOND.	SCHWARTZ.
CAMPENON.	JOFFROY.	RECLUS.	SEGOND.
DEBOVE.	KIRMISSON.	REMY	TERRILLON.
FERNET.	LANDOUZY.	RENDU.	TROISIER.
GUÉBHARD.	PEYROT.	REYNIER.	VILLEJEAN.
HALLOPEAU.	PINARD.		

Le Secrétaire de la Faculté : CH. PUPIN.

Par délibération en date du 9 décembre 1798, l'École a arrêté que les opinions émises dans les dissertations qui lui seront présentées doivent être considérées comme propres à leurs auteurs, qu'elle n'entend leur donner aucune approbation ni improbation.

A MON PÈRE ET A MA MÈRE

Faible témoignage de reconnaissance pour tant de sacrifices.

A MES FRÈRES ET SOEURS.

A MON ONCLE L'ABBÉ L. HIDDEN.

Souvenir affectueux.

A MES PARENTS.

A MES AMIS.

184674

A Monsieur le Professeur G. EUSTACHE,

Chirurgien de la Maternité Sainte-Anne,

Ancien agrégé de la Faculté de Montpellier.

A Monsieur le Docteur A. DUJARDIN,

Professeur de clinique ophthalmologique à la Faculté libre de Lille.

A Messieurs les Professeurs AUGIER et GUERMONPREZ.

A Monsieur le Docteur TOISON.

A TOUS MES AUTRES MAITRES

DE LA FACULTÉ LIBRE DE MÉDECINE DE LILLE.

A MON PRÉSIDENT DE THÈSE

Monsieur le Professeur PANAS,

Membre de l'Académie de Médecine,

Chirurgien des Hôpitaux,

Chevalier de la Légion d'Honneur.

INTRODUCTION

Il nous a été donné de voir l'année dernière, à la consultation de M. le docteur Dujardin, un homme âgé d'une cinquantaine d'années, dont l'œil droit avait été énucléé quelque temps auparavant pour un sarcome mélanique de la choroïde.

Nous fûmes frappé de la malignité de cette affection et de la rapidité avec laquelle la tumeur se reproduisait à différentes reprises, après une ablation aussi complète que possible. L'idée nous vint alors d'étudier ces tumeurs à pigment mélanique et d'en faire le sujet de notre thèse inaugurale.

Les néoplasmes mélaniques, qui n'avaient guère été décrits avant Laennec (1806), ont été, dans ces derniers temps, l'objet d'un certain nombre de travaux importants. Brière, en 1873, a fait une longue et savante description des tumeurs de la choroïde, et particulièrement des sarcomes mélaniques qui sont les plus fréquentes des tumeurs se développant au niveau de cette membrane. D'autres ont parlé de la mélanose externe de l'œil.

En compulsant les publications les plus récentes qui traitent de la mélanose oculaire, il nous a paru qu'un certain nombre de questions n'étaient pas complètement élucidées et que les auteurs n'arrivaient pas à se mettre d'accord sur plus d'un point concernant cette affection, heureusement assez rare.

Il nous a semblé opportun de faire un travail d'ensemble, et de comprendre dans une même étude toutes les tumeurs mélaniques qui prennent leur point de départ au niveau du globe oculaire, soit à l'extérieur, soit à l'intérieur.

Notre excellent maître M. le docteur Dujardin nous a constamment guidé par ses conseils et aidé de ses encouragements. Qu'il nous soit permis de lui exprimer ici notre profonde gratitude.

Nous devons remercier également M. le docteur Guermonprez des sages avis qu'il nous a donnés et de la grande bienveillance qu'il nous a toujours témoignée.

Que MM. les docteurs Augier et Toison reçoivent aussi nos remerciements pour le précieux concours qu'ils nous ont prêté dans l'examen histologique de nos tumeurs.

M. le professeur Panas a bien voulu nous faire l'honneur d'accepter la présidence de notre thèse. Qu'il daigne accepter l'hommage de notre respectueuse reconnaissance.

HISTORIQUE

La mélanose (de μελας, noir et νοσος, maladie) était presque inconnue avant le commencement de ce siècle. LAENNEC le premier, en 1806, l'étudia avec soin: c'est lui qui introduisit dans la science le mot de *mélanose* pour désigner un groupe de *productions accidentelles sui generis,* les tumeurs mélaniques, qu'il séparait du *cancer* et du *squirrhe.*

Plus tard BRESCHET, LOBSTEIN, TROUSSEAU et LEBLANC, etc., considérèrent les mélanoses comme une sorte *d'imprégnation* des tissus sains ou morbides par une matière colorante qui, pour les uns, était analogue au pigment du corps muqueux de Malpighi ou de la choroïde et, pour d'autres, n'était que la matière colorante du sang altéré.

Avant 1820, on trouve à peine mentionnée la présence de matière noire dans quelques tumeurs de l'œil. ABERNETHY et WARDROP avaient cependant entrevu la mélanose intra-oculaire.

MAUNOIR DE GENÈVE, dans un mémoire qu'il fit paraître en 1820, distingua le fongus hématode, répondant à ce

qu'on désigne aujourd'hui sous le nom de sarcome choroïdien, du fongus médullaire qui représente le gliome rétinien.

Breschet, de son côté, reconnaissait quatre variétés de carcinomes parmi lesquels il cite le cancer mélané ou dégénération noire.

En 1824, Gunther expose plusieurs cas très nets de mélanose intra-oculaire, accompagnés de l'examen anatomique. On trouvait, en effet, dans l'intérieur du globe : « *massam obscuram pigmento nigro simillimam.* » Plus loin, il décrit la généralisation : « Anno uno et dimidio post bulbi extirpationem dilapso, *non solum novus tumor in orbita, sed tumores étiam in pluribus corporis regionibus,* crudelissimos dolores inurentes apparebant. »

Plus tard, Lawrence, Malgaigne, Velpeau, Nélaton, insistèrent sur la grande malignité de la mélanose oculaire et sur la nécessité d'une intervention rapide. « Le cancer mélané de l'œil, dit Velpeau, est le pire des cancers ; il faut néanmois l'opérer, car on compte quelques exemples de guérison, et l'on ne risque rien à opérer, puisque la maladie ne fait jamais grâce et tue tôt ou tard. »

Cependant, en 1839, Warren [1] décrivit deux formes cliniques distinctes de mélanose oculaire, « l'une maligne, l'autre qui ne l'est pas. Cette dernière que j'ai vue, dit-il, est représentée par une tumeur noire siégeant sur une portion de la coque oculaire, généralement dans la sclérotique près de la cornée. »

Sichel et Pamard (1853) donnèrent une large place à la mélanose oculaire bénigne dont ils exagérèrent la fréquence. Sichel étudia la ménalose oculaire externe et

---

1 *In surgical observations on tumours* 1839 p. 518.

interne, la première siégeant dans la conjonctive, le tissu cellulaire sous-conjonctival ou la sclérotique. Passant ensuite à la matière qui donne à ces tumeurs leur coloration spéciale, il arrive à conclure que « la mélanose n'est autre chose qu'une sécrétion anormale plus ou moins abondante d'une matière colorante particulière qui, dans l'œil, est le pigment choroïdien. Celle-ci n'agit sur les tissus et sur les fonctions que par la compression qu'elle exerce ; on ne peut redouter d'autres dangers de la mélanose simple qui n'envahit pas les tissus, comme le fait le cancer et la mélanose cancéreuse. »

Cette opinion fut combattue par plusieurs auteurs, et Lebert eut, à différentes reprises, des discussions assez vives à la *Société anatomique* [1] avec Sichel, qui ne croyait pas à l'aggravation du pronostic par le fait seul de la présence du pigment.

A mesure que l'on avance, on trouve un grand nombre d'auteurs qui ont écrit sur les tumeurs mélaniques de l'œil, les uns leur attribuant toujours une grande malignité, d'autres reconnaissant en même temps une forme bénigne.

Virchow dans sa *pathologie des tumeurs* [2] décrit trois variétés histologiques dans la mélanose oculaire: 1° des sarcomes simples; 2° des carcinomes; 3° des sarcomes carcinomateux ou forme mixte, division qui, suivant Lawson, est plus histologique que pratique. Il dit en outre que la bénignité de la tumeur ne peut être attribuée qu'à certains mélanomes de la conjonctive et de la sclérotique, surtout au bord de la cornée.

---

1 *Bulletin de la Soc. Anat.* 1re série t. XXVII p. 200 et 306.

2 *Path. des tum.* 1869 t. II. p. 116

De Graefe, Knapp, en 1868, étudièrent avec soin l'étiologie et la marche clinique des principales tumeurs de l'œil.

En 1870, Becker, d'Heidelberg, fit faire un grand pas à l'étude de la mélanose choroïdienne, par l'article qu'il publia sur le diagnostic des tumeurs intra-oculaires à la première période, alors qu'aucun symptôme ne fait supposer une affection oculaire sérieuse et que l'ophthalmoscope seul peut éclairer sur sa nature.

La thèse de Brière, parue en 1873, est une étude très complète des néoplasmes de la choroïde; elle nous a été d'un précieux secours, pour la partie qui a trait à la mélanose intra-oculaire.

Nous avons consulté également les monographies de Vazeille (1879), de Bimsenstein (1879), de Panas de Constantinople (1882) ; de Wiegand (Berlin 1883) ; d'Addario (1885, *in Annali di ottalmologia*).

Récemment des recherches microchimiques ont été faites dans le but de déterminer la composition exacte du pigment mélanique et d'en tirer des déductions sur son origine (Vossius, Berdez et Nencki, etc.)

Mais il serait trop long de mentionner ici toutes les publications qui ont parlé, dans ces derniers temps, de la mélanose oculaire. On trouvera d'ailleurs, à l'index bibliographique, à quelles sources nous avons puisé les matériaux de ce modeste travail.

DIVISION

Les tumeurs mélaniques du globe oculaire se divisent naturellement en deux groupes distincts, dont la symptomatologie est différente; le diagnostic facile dans l'un des cas est difficile dans l'autre; le pronostic et le traitement ne sont pas identiques des deux côtés. Le premier groupe comprend tous les néoplasmes mélaniques qui se développent primitivement sur les parties extérieures du globe oculaire (MÉLANOSE EXTERNE DE L'ŒIL); dans le second rentrent les tumeurs qui prennent naissance à l'intérieur du globe (MÉLANOSE INTRA-OCULAIRE.)

Pour ce qui est de la MÉLANOSE EXTÉRIEURE de l'œil, nous décrirons d'abord brièvement les tumeurs mélaniques de la *cornée;* nous nous étendrons davantage sur la *mélanose épibulbaire*, nom sous lequel nous englobons tous les néoplasmes à pigment mélaïnique, développés sur le bulbe, en dehors de la cornée, particulièrement au niveau du limbe scléro-cornéen. Nous passerons ensuite à l'étude de la MÉLANOSE INTRA-OCULAIRE : La choroïde, au

point de vue clinique, peut être divisée en deux portions : une partie antérieure ou corps ciliaire, un segment postérieur ou choroïde proprement dite. Nous verrons, par conséquent, dans des chapitres différents, la *mélanose de l'iris*, du *corps ciliaire* et du *segment postérieur de la choroïde*.

Les tumeurs mélaniques de la choroïde proprement dite ont une importance prépondérante et occuperont une large place dans ce travail.

L'anatomie pathologique et le *traitement* seront étudiés à part et feront l'objet des deux derniers chapitres.

CHAPITRE I.

MÉLANOSE DE LA CORNÉE.

Les productions mélaniques de la cornée sont d'une rareté excessive, et c'est à peine si la science compte quelques cas de tumeurs pigmentées développées primitivement au niveau de cette membrane. Encore les observations de mélanose cornéenne sont-elles le plus souvent trop peu explicites et manquent de détails suffisants pour qu'on puisse en établir l'origine certaine.

Aussi, ne faut-il pas s'étonner, si, jusque dans ces derniers temps, la plupart des ophthalmologistes ont mis en doute la possibilité du développement de pareilles tumeurs sur cette membrane complètement dépourvue de vaisseaux.

Gayet dit n'avoir jamais vu de tumeur procédant de la cornée elle-même.

Lagrange (de Bordeaux) de son côté, veut que la cornée ne prenne aucune part au développement des tumeurs qui peuvent seulement la couvrir et envahir secondairement son tissu.

De Wecker n'admet pas la participation directe des cellules fixes de la cornée à la génèse d'une néoplasie

bénigne ou maligne, de même qu'elles ne prennent aucune part active au processus inflammatoire. « Les points d'où proviennent ces tumeurs, dit-il, sont de préférence l'entourage, le bord dans lequel la cornée se trouve enchassée ; bien rarement le revêtement épithélial à proprement parler devient le siège d'une néoplasie ».

D'après cela, il faudra conclure que les seules tumeurs qui puissent se développer au niveau de la cornée, prennent nécessairement naissance dans le revêtement épithélial superficiel. Cela vient à l'appui de l'opinion de G. Addario [1] qui dans un ouvrage sur « *le mélano-sarcome épiscléral* », affirme que les tumeurs mélaniques se développent uniquement dans les points de l'organisme où préexistent des cellules pigmentées. Or, nous savons que l'épithélium de la cornée est formé comme celui de la conjonctive par un prolongement de la couche moyenne de l'épiderme, dont il offre tous les caractères. Les cellules qui entrent dans sa constitution renferment un noyau entouré de granulations pigmentaires manifestes.

Cette localisation spéciale du point de départ des tumeurs cornéennes semble cependant démentie par l'observation de A. Panas (de Constantinople), observation que nous rapporterons plus loin comme étant la plus complète et la plus probante sur le sujet qui nous occupe. Nous y voyons, en effet, que le néoplasme cornéen se trouve revêtu par la membrane épithéliale, qui envoie seulement quelques prolongements courts entre les lobes de cette tumeur.

Nous nous étendrons peu sur la description de la tumeur mélanique cornéenne. Son étiologie, son mode de développement, le plus souvent au niveau d'une tache foncée restée

---

1 Addario. Thèse 1885. *In Annali di ottalmologia.*

stationnaire quelquefois pendant dix ou vingt ans, son aspect extérieur, sa coloration, son accroissement parfois très lent, mais continu, son pronostic qui doit être très réservé, vu les récidives qui sont toujours imminentes après l'ablation, ressemblent en tous points à ce que nous allons étudier au chapitre suivant, à propos des néoplasmes pigmentés du limbe scléro-cornéen.

Nous dirons seulement ici que ces tumeurs indolores ne gênent que par l'obstacle qu'elles opposent quelquefois à l'occlusion des paupières, et par l'abolition plus ou moins complète de la vision qu'elles provoquent du côté de l'œil atteint, en interposant un corps opaque entre la pupille et les rayons lumineux. Les troubles visuels sont même plus précoces dans ce cas que lorsqu'il s'agit d'une tumeur du limbe conjonctival, car ici le néoplasme a plus de chemin à parcourir pour recouvrir l'orifice pupillaire.

Le diagnostic, pour ce qui a rapport à la nature de la tumeur, n'offre ordinairement pas grande difficulté. M. A. Panas, dans son observation, parle de la confusion possible avec une hernie volumineuse de l'iris. On comprend difficilement qu'une pareille erreur puisse être faite, si l'on a soin d'interroger attentivement le malade sur la manière dont sa tumeur a évolué, et si l'on examine (ce qui est presque toujours possible, en soulevant les bords du néoplasme) les contours de l'orifice pupillaire, que l'on trouve ordinairement dans ce cas, parfaitement réguliers.

On ne confondra pas davantage ces tumeurs pigmentées avec certaines néoformations de la cornée qui se développent sur des yeux granuleux, ce qui entraînerait, comme le fait justement remarquer M. Galezowski, une erreur très fâcheuse.

On distinguera le néoplasme mélanique des autres tumeurs

épithéliales qu'on peut rencontrer sur la cornée, surtout par sa coloration spéciale. S'il restait quelque doute dans l'esprit, il serait toujours possible d'enlever une petite plaque de la tumeur et de l'examiner au microscope. Cela est d'ailleurs tout à fait inoffensif.

Le diagnostic du siège précis de la tumeur est souvent plus délicat. Il ne sera pas difficile de distinguer une tumeur primitive de la cornée d'une tumeur qui, d'abord intra-oculaire, aura perforé et envahi la cornée. La perte de la vision, avant l'apparition du néoplasme à l'extérieur, les douleurs et les autres commémoratifs suffiront à empêcher une pareille erreur.

Il sera, au contraire, souvent très difficile, surtout si l'on voit la tumeur seulement lorsqu'elle a déjà acquis un développement assez considérable, et qu'elle a empiété sur les parties qui avoisinent le point où elle a pris naissance, de dire si le néoplasme primitif s'est développé au niveau de la cornée ou bien dans le limbe scléro-cornéen. C'est la raison pour laquelle la plupart des observations que nous avons rencontrées se rapportant à des tumeurs mélaniques dites épicornéennes, ne peuvent être avec certitude regardées comme telles ; en les lisant, on trouve plutôt que, presque toujours, le début a dû se faire au niveau du limbe conjonctival.

On n'aura la certitude d'avoir affaire à une tumeur cornéenne, que lorsqu'examiné à une certaine période de son développement, on trouvera le néoplasme implanté sur la cornée elle-même, n'atteignant pas le limbe ; les tissus voisins (conjonctive et sclérotique) étant du reste complètement indemmes.

C'est dans ces conditions qu'il a été donné à M. A. Panas

d'observer sa malade, dont nous reproduisons ici en majeure partie l'observation :

Observation I. (A. Panas. *Tumeurs primitives de la cornée.* Paris 1887).

Mélano-sarcome primitif de la cornée. Ablation de la tumeur. — Mme N ..., âgée de 60 ans, ménagère à Vaux-sous-Laon, entre à l'Hôtel-Dieu (*de Laon*), le 10 avril 1886, pour une maladie de l'œil gauche : cet œil présente, au centre et à la partie supérieure et externe de la cornée, une tumeur, survenue spontanément, sans cause accidentelle.

Il y a vingt ans, la malade s'aperçut par hasard, qu'elle portait une tache rougeâtre, au centre même de la cornée. Cette tache est restée stationnaire pendant onze ans ; car, depuis neuf ans seulement, la malade a remarqué que, sur la tache, une petite tumeur commençait à se développer. Cette petite tumeur était parfaitement indolore ; mais elle gênait un peu la vision. Elle s'étendit graduellement en surface, en même temps qu'elle devint proéminente. A mesure qu'elle grossit, elle envahit la partie supérieure et externe de la cornée, et diminue de plus en plus le champ de la vision.

Jamais il n'y eut ni douleur, ni inflammation de l'œil. Depuis six mois seulement, la malade éprouve du picotement et un larmoiement désagréable.

Etat de la malade à son entrée à la clinique :

La tumeur a le volume d'un pois ; vue de face, elle est d'une forme régulièrement circulaire ; vue de profil, on constate qu'elle porte un léger rétrécissement au point de son implantation. *Le limbe conjonctival est distant de la tumeur, d'un bon millimètre en dehors et en haut.* Cette partie de la cornée présente une opacité de forme analogue au gérontoxon.

La tumeur proémine entre les deux paupières, dont elle gêne beaucoup les mouvements. La couleur est d'un gris ardoisé. La surface est lisse, sans aucune trace d'ulcération. La sclérotique est parfaitement saine. La vue est gênée à cause de la position de la tumeur ; mais la malade perçoit parfaitement la lumière par la partie restée indemne.

Le diagnostic de cette tumeur devait porter sur son siège et sur sa nature. Elle pouvait être confondue avec une énorme hernie de l'iris ; mais les commémoratifs ne permettaient pas de s'arrêter à cette idée. D'ailleurs, on pouvait constater que la petite circonférence de l'iris était parfaitement régulière.

Il n'était pas facile de reconnaître si la tumeur venait du fond de l'œil, ou si elle était superficielle et dépendait bien de la cornée. — M. Blanquinque pensa qu'elle devait n'occuper que la cornée, en fondant son diagnostic sur les circonstances suivantes : la tumeur avait commencé à se développer au centre de cette membrane qu'elle envahit progressivement. Par la partie de la cornée restée saine, la lumière était parfaitement perceptible ; enfin, il n'y avait jamais eu ni inflammation ni douleur de l'œil. En supposant le cas d'une tumeur profonde, on l'aurait vue d'abord derrière la cornée, la vue aurait été abolie avant que cette membrane ne fût envahie ; enfin des douleurs vives, de l'inflammation auraient existé avant sa perforation Diagnostic de M. Blanquinque : tumeur primitive de la cornée de nature épithéliale.

Devait-on enlever l'hémisphère antérieur du globe comme l'a fait M. Galezowski ? On fit l'ablation simple de la tumeur, en se basant sur l'étendue peu considérable de la tumeur, la lenteur de son développement, son indolence et l'intégrité absolue des autres membranes de l'œil.

Le 13 avril, on enlève la tumeur avec le couteau de Graefe et on cautérise au galvano-cautère la surface d'implantation. Les jours suivants, on retouche à différentes reprises, des ilôts pigmentés au niveau de la partie occupée par la tumeur.

L'opacité disparaît de plus en plus : la cornée reprend sa transparence, sauf au centre où il existe un nubécule.

Treize mois après l'opération, la cornée se trouve dans les mêmes conditions : aucune menace de récidive.

M. Malassez a fait l'examen histologique de la tumeur : elle présente un revêtement épithélial, qui envoie quelques prolongements, généralement courts, entre les lobules qui composent la tumeur. Au-dessous de ce revêtement, il y a une mince membrane propre, qu'on trouve en presque tous les points de la tumeur. Au-dessous de cette membrane, se rencontre le tissu sarcomateux disposé en lobules. Ce tissu est formé de cellules fusiformes disposées en faisceaux et renfermant du pigment mélanique Les cellules pigmentées se trouvent surtout entre les lobules du tissu sarcomateux et sous le revêtement épithélial et la membrane propre. On en voit peu dans les lobules mêmes du tissu sarcomateux. Les cellules

chargées de grains mélaniques paraissent plutôt être des globules blancs que des cellules fixes du tissu.

Nulle part, on ne trouve de foyers hémorrhagiques anciens ou récents et les vaisseaux sont peu développés.

Il est bien évident que la tumeur a commencé au *centre de la cornée* et que ni la conjonctive, ni la sclérotique n'étaient aucunement atteintes.

CHAPITRE II

DE LA MÉLANOSE ÉPIBULBAIRE

Taches mélaniques et pigmentation congénitale de la sclérotique. — Nous verrons bientôt que les tumeurs mélaniques épibulbaires débutent ordinairement par une tache d'un noir plus ou moins foncé, qui peut rester longtemps stationnaire. Il faut éviter de confondre ces *taches mélaniques* avec d'autres *taches pigmentaires* de la sclérotique que l'on regarde ordinairement comme congénitales. Ces dernières s'observent très fréquemment, surtout chez les sujets à teint foncé ; elles se montrent soit sous forme d'une large plaque qui se perd vers l'équateur de l'œil, soit en groupes de plusieurs taches disséminées ; elles ne s'étendent pas. La pigmentation la plus accusée de la sclérotique ne revêt jamais qu'une teinte ardoisée.

Les taches mélaniques, au contraire, qui sont surtout conjonctivales et se développent ordinairement près du bord cornéen, apparaissent d'abord comme un petit amas de sépia, s'accroissant très lentement. Elles sont isolées au début et présentent souvent une coloration noire plus ou

moins intense. Elles s'agrandissent par de petits foyers voisins qui finissent par devenir confluents avec la tache primitive.

Il importe de bien distinguer cette mélanose acquise, à marche excessivement lente, d'avec la pigmentation sclérale congénitale, d'autant plus que certains auteurs ont cru voir dans ces taches de la sclérotique une prédisposition au développement ultérieur de tumeurs mélaniques, surtout choroïdiennes.

Hirschberg s'est fait le défenseur le plus acharné de cette théorie. Paget[1] est du même avis : il cite plusieurs cas de malades atteints de sarcomes mélaniques de la choroïde, chez lesquels on a rencontré des taches congénitales de la sclérotique. Ces observations sont loin d'être concluantes ; en outre, cette coïncidence n'a été rencontrée que dans un nombre très restreint de cas, malgré la quantité assez considérable d'individus porteurs de taches pigmentaires congénitales de la sclérotique, malgré aussi le grand nombre d'énucléations qui ont été faites pour des tumeurs mélaniques de l'œil.

Aussi, nous croyons avec de Wecker que les sujets atteints de taches scléroticales peuvent se rassurer en lisant la conclusion de Hirschberg, et que ces taches ne constituent nullement « une disposition à une néoplasie progressive qui se réalise pendant l'âge moyen, ou même sénile, mais qui a déjà été établie pendant la vie fœtale. »

---

1. British med. Journ.

Nous désignons sous le nom de *tumeurs mélaniques épibulbaires* les néoplasmes avec mélanine se développant primitivement à l'extérieur, sur le globe oculaire, en dehors de la cornée.

§ I. Localisation. — Voyons d'abord quel doit être le point d'origine de ces tumeurs. Prennent-elles naissance dans la sclérotique, dans le tissu cellulaire épiscléral ou dans la conjonctive bulbaire ?

La sclérotique, membrane dure, épaisse, peu vasculaire, appartient par sa structure au tissu fibreux ; elle est destinée à former la charpente de l'œil et ne joue qu'un rôle purement passif.

Cependant Rimsenstein, dans sa thèse, semble incliner à penser que le siège le plus fréquent des tumeurs mélaniques extérieures de l'œil se trouve dans la sclérotique au niveau du point où cette membrane s'unit à la cornée ; « ce qui paraît être, dit Lagrange[1], en contradiction avec les lois de l'anatomie pathologique générale, puisque les tendons, dont la structure est comparable au tissu sclérotical, ne sont jamais le siège de néoplasmes. »

Ce dernier auteur dit aussi que les sarcomes mélaniques extérieurs de l'œil se développent exclusivement sur la conjonctive, surtout aux dépens du limbe conjonctival. Elles s'étalent ensuite sur la coque oculaire et s'appuient sur la sclérotique et la cornée, qui ne prennent aucune part à leur développement et souffrent ordinairement peu de ce voisinage.

M. le professeur Panas, dans son *Anatomie pathologique de l'œil*, s'exprime ainsi : « Un fait à peu près constant,

1. Archives gén. d'oph.

c'est que la tumeur, née des couches profondes de la conjonctive et de la partie correspondante de l'épisclère, au voisinage du limbe, recouvre ultérieurement, *sans y adhérer*, la face antérieure de la cornée, au point de la cacher quelquefois complètement. »

De Wecker paraît également ne pas admettre que la sclérotique puisse devenir le point de départ de la tumeur mélanique épibulbaire.

Nous sommes donc porté à croire, qu'au moins dans la grande majorité des cas, les néoplasmes mélaniques épibulbaires naissent de la conjonctive et du tissu cellulaire sous-conjonctival ou épisclère. La sclérotique elle-même, avec son tissu mal nourri, paraît ne pas se prêter à la génèse des tumeurs. La membrane sclérale joue un rôle passif vis-à-vis des néoplasmes qui l'attaquent, soit de dehors en dedans, soit de l'intérieur de l'œil pour arriver à l'extérieur.

Le tissu de nouvelle formation peut éparpiller les faisceaux de la sclérotique et pénétrer si intimement dans sa trame qu'on pourrait croire à une participation directe de son tissu à la génèse de la tumeur.

Par conséquent, ce qu'on a décrit sous le nom de sarcome scléral pigmentaire n'a généralement pas pris naissance dans cette membrane qui n'a été envahie que secondairement. Souvent même le néoplasme n'a pénétré que très superficiellement dans la sclérotique, et c'est cette circonstance heureuse qui permet, dans bien des cas, de faire l'ablation simple de la tumeur, en respectant l'œil qui redevient utile à la vision.

§ II. Fréquence. — Les tumeurs mélaniques épibul-

baires sont loin d'être fréquentes. D'après certains auteurs il serait tout à fait exceptionnel que le mélano-sarcome débutât en dehors de l'œil. Les tumeurs que l'on trouve sur le bulbe de l'œil seraient ordinairement secondaires et consécutives à des néoplasmes intraoculaires. Galezowski[1] cependant prétend que l'on rencontre beaucoup plus souvent des néoplasmes pigmentés dans le segment antérieur de l'œil que dans le segment postérieur ; car, dans l'espace d'une vingtaine d'années, il n'a observé que cinq cas de mélano-sarcomes internes de l'œil, tandis qu'il voit au moins cinq tumeurs mélaniques, épithéliomas ou sarcomes, de l'hémisphère antérieur du globe par an. Il attribue cette fréquence plus considérable des néoplasmes épibulbaires, à une plus grande activité nutritive dans le limbe cornéo-sclérotical qui est en communication directe avec le cercle ciliaire et l'ora serrata.

Virchow admet que les tumeurs mélaniques de l'œil qui se rencontrent le plus souvent sont celles de la conjonctive et du tissu cellulaire sous-conjonctival.

Néanmoins, les observations nouvelles de mélanose extérieure de l'œil qui paraissent chaque année dans les revues d'ophthalmologie sont en nombre assez restreint.

§ III. Siège. — Le siège de ces néoplasies est assez fixe. Dans la grande majorité des cas, on les observe à l'union de la cornée et de la sclérotique, dans le point où ces deux membranes sont recouvertes par la conjonctive ; elles occupent ordinairement la partie externe du limbe

1. 3e Congrès de chirurgie, 1888

conjonctival ; quelquefois on les rencontre à la partie interne ou bien en tout autre point du pourtour de la cornée. Bien rarement on les a trouvées à quelque distance du limbe scléro-cornéen.

§ IV. Etiologie. — On connaît très peu de chose concernant l'étiologie des tumeurs mélaniques épibulbaires. On a accusé divers traumatismes ; plusieurs fois aussi on a observé que des inflammations oculaires de longue durée avaient paru être la cause du mal ; mais leur influence est très contestable. La plupart du temps, il n'existe ni ophthalmie ni traumatisme auxquels on puisse rapporter le début de ces productions morbides.

L'hérédité ne paraît ici jouer aucun rôle. Les seules données étiologiques un peu précises sont les suivantes : ces tumeurs se rencontrent plus fréquemment chez l'homme que chez la femme ; elles se développent dans l'âge adulte et surtout dans la vieillesse. On les voit entre 30 et 70 ans ; le plus grand nombre d'entre elles s'observent de 45 à 60 ans.

Pendant l'enfance, on trouve des tumeurs malignes de l'œil, mais elles sont généralement incolores. Cependant, nous lisons dans le *British medical Journal* (1888 p. 1045) que M. Benson a présenté dernièrement à l'Académie de médecine d'Irlande, une tumeur pigmentée de la conjonctive bulbaire renfermant des cellules sarcomateuses, enlevée à un enfant âgé seulement de 11 ans. C'est là un fait tout à fait exceptionnel et unique.

§ V. Symptomes et Marche. — La mélanose épibulbaire s'établit en général d'une manière silencieuse. Le début

passe inaperçu et c'est souvent par hasard que le malade s'aperçoit qu'il possède une petite tache noirâtre siégeant sur la partie antérieure du globe oculaire. Nous avons déjà dit que la plupart du temps cette tache se trouvait à la partie externe du limbe, sur la conjonctive bulbaire.

Un fait intéressant à connaître, c'est que cette tache peut rester stationnaire pendant un grand nombre d'années : on voit des personnes qui conservent ainsi durant 15, 20, 30 ans et quelquefois davantage une petite plaque mélanique, sans se douter des troubles qu'elle pourra leur occasionner un jour.

M. Panas[1] rapporte le cas d'un vieillard qu'il opéra à 79 ans d'un mélano-sarcome épibulbaire ; à l'âge de 16 ans, cet homme avait fait une chute à la suite de laquelle s'était développée à la partie externe de la sclérotique, une petite plaque comme ecchymotique. C'est au niveau de cette plaque qu'un an avant l'opération, il avait vu se développer une petite tumeur.

Vazeille[2] parle d'un homme de 50 ans qui vit apparaître une tumeur mélanique à l'endroit même ou vingt-cinq ans auparavant il avait remarqué une tache grise, au niveau de cette zône de la conjonctive qui encercle la cornée et qu'on appelle limbe conjonctival. Les exemples de ce genre ne sont pas rares.

Cette tache s'accroit ordinairement avec une excessive lenteur ; elle ne provoque aucun trouble et n'éveille en rien les craintes du sujet.

Au bout d'un temps variable (quelques mois ou plusieurs années) apparaît au niveau de la tache une saillie noirâtre,

---

1 *Anatomie path. de l'œil.*

2 *Thèse de Paris*, 1879.

d'abord très petite. Dès lors, la tumeur se trouve constituée; elle augmente habituellement de volume d'une manière presque insensible et peut à son tour rester stationnaire pendant un espace de temps assez long, conservant ainsi, dans certains cas, une sorte de bénignité apparente qui a beaucoup frappé certains auteurs (Pamard, Sichel, Demarquay, Virchow) — La tumeur acquiert progressivement le volume d'une lentille, d'un pois, d'une fève, d'une noisette, comparaisons fréquemment employées par les observateurs.

C'est généralement à cette époque que le malade vient réclamer des soins, soit à cause de la difformité qu'il présente, soit à cause de la gêne que provoque le volume acquis par le néoplasme, soit enfin à cause de quelque complication accidentelle dont la plus ordinaire est la conjonctivite catarrhale.

On remarque alors à la partie antérieure du globe oculaire une tumeur de couleur foncée, généralement unique : elle présente rarement une teinte uniforme ; souvent, des parties grises ou blanchâtres alternent avec d'autres parties brunâtres ou noires ; quelquefois la surface offre un aspect marbré ; dans d'autres cas, la gradation des nuances, du rouge brun au noir foncé va s'atténuant de dedans en dehors ou inversement.

Le néoplasme peut être sessile ou pédiculé ; il offre ordinairement une base d'implantation large, revêtant ainsi une forme irrégulièrement conique. Parfois même, comme dans l'observation que nous donnons ici, le pédicule est très fin et la tumeur affecte la forme d'un véritable polype.

Observation II (Inédite)

Sarcome mélanique épibulbaire. Extirpation de la tumeur. — Ver. . Théodore, âgé de 58 ans, d'Avesnes, se présente à la consultation de M. le Dr Dujardin le 3 octobre 1888. On constate à l'œil gauche, au-devant de la cornée, dont elle recouvre la moitié externe, une tumeur d'aspect mélanique, atteignant à peu près la grosseur d'une amande. En écartant les paupières, et en soulevant la masse noirâtre, on s'aperçoit qu'elle ne fait pas corps avec la cornée dont elle est absolument distincte, et en outre qu'elle affecte la forme d'un polype ayant son point d'implantation au niveau de la sclérotique en haut, et du côté temporal à très petite distance de la marge cornéenne. La vue est restée bonne; on vérifie l'acuité qui est normale. Le globe de l'œil, parfaitement dans la cavité de l'orbite, ne présente aucune dureté A part la gêne occasionnée par ce fungus qui joue le rôle de corps étranger volumineux, le malade n'éprouve aucune douleur et son état général est très satisfaisant. L'appétit et les forces sont bien conservés. Aucun ganglion dans les régions voisines. Il y a près d'un an que le malade s'est aperçu de cette tumeur, dont l'accroissement paraît arrêté depuis ces deux derniers mois.

L'ablation de la tumeur est pratiquée séance tenante: opération aussi simple que possible. Un coup de ciseaux à ras de la sclérotique suffit pour couper le pédicule très fin qui retient la tumeur. La base d'implantation est représentée par une petite surface arrondie tout à fait noire. Avec la pointe rougie du galvano-cautère, on cautérise assez profondément cette petite racine dans l'épaisseur de la sclérotique.

Le malade est revu deux mois plus tard. La guérison s'est jusqu'ici maintenue. Pas de récidive locale, ni de symptômes de généralisation.

Conservée et durcie par les procédés ordinaires, la tumeur a été examinée au microscope. Par de nombreuses coupes, on a reconnu qu'il s'agissait d'un sarcome mélanique.

La surface de la tumeur peut être lisse; elle est le plus souvent parsemée d'aspérités et divisée en plusieurs

lobes par des sillons plus ou moins profonds. Sa consistance est souvent assez ferme ; quelquefois, elle est molle et offre même dans quelques cas un certain degré de rénitence. Assez rarement, on observe un léger suintement sanieux au niveau de la néoplasie.

Les troubles fonctionnels font encore à cette période presque complètement défaut : La tumeur n'est le siège d'aucune douleur même à la pression. Il n'existe aucun trouble de la vision ; tout au plus y a-t-il une légère diminution dans l'étendue du champ visuel, lorsque la tumeur, recouvrant une partie assez considérable des bords de la cornée, met un obstacle mécanique au passage des rayons lumineux.

Les parties profondes de l'œil ne présentent aucune altération.

La conjonctivite est pour ainsi dire la seule complication que l'on rencontre de temps en temps. Elle s'explique par un peu d'irritation de voisinage et surtout par l'occlusion des paupières rendue incomplète par l'interposition du néoplasme.

Cette première période pendant laquelle l'affection est remarquable par la lenteur de sa marche et la bénignité de ses allures, peut durer de deux à vingt-cinq ans et davantage. Mais, à un moment donné, et sans cause appréciable, on voit la tumeur prendre rapidement une extension considérable. Souvent alors, en l'espace d'un ou deux mois, la tumeur a doublé ou triplé de volume, dévoilant ainsi une certaine malignité qu'il faut toujours craindre. Le processus morbide semble subitement animé d'une force nouvelle qui se traduit par une marche rapidement envahissante.

On voit alors de ces tumeurs foncées, à surface irrégulière, qui font saillie entre les deux paupières dont elles empêchent l'occlusion, recouvrant quelquefois toute la face antérieure du globe oculaire et compromettant sérieusement la vision.

Néanmoins, les milieux internes de l'œil sont encore indemnes ; l'état général reste satisfaisant et les souffrances sont ordinairement nulles.

Dans certains cas, on a observé de l'engorgement ganglionnaire, particulièrement au niveau de la région sous-maxillaire.

S'il a attendu jusqu'à ce moment, le malade, effrayé des rapides progrès de son affection, vient alors réclamer une intervention.

Supposons d'abord qu'on fasse la simple extirpation de la tumeur : La guérison semble, dans les premiers jours, se faire normalement ; mais presque constamment, on voit apparaître au bout de peu de temps quelques points noirâtres au niveau de la cicatrice et une nouvelle tumeur se développe, augmentant rapidement de volume.

La récidive est remarquable par sa précocité, surtout lorsqu'une partie, même infime, du mal a échappé à l'excision, et par la rapidité de sa croissance. Une extirpation radicale mettrait probablement à l'abri d'une récidive. — On est alors forcé de recourir à une nouvelle ablation du néoplasme, et quelquefois, après deux ou trois interventions insuffisantes, le malade se voit dans la nécessité d'accepter l'énucléation de l'œil.

Lorsqu'on recourt à l'énucléation, un succès durable couronne généralement cette opération. Toutefois, nous trouvons, dans *le traité d'ophthalmologie* de Wecker,

l'observation du fils d'un médecin, qui, après avoir subi à quatre reprises successives, l'extirpation d'une tumeur mélanique du limbe, dut enfin se résigner à l'énucléation ; il mourut néanmoins six mois après, de cachexie, avec des tumeurs métastatiques développées dans la colonne vertébrale, le fémur, le crâne, etc., sans qu'aucune récidive locale ne se fût développée.

Il est vrai de dire que, dans ce cas, l'énucléation avait été un peu tardive.

Enfin, si la tumeur se trouve complètement abandonnée à elle-même, le mal continue à progresser, abolit la vision et détruit finalement la sclérotique qui lui oppose une barrière assez résistante.

Une fois la coque traversée, le néoplasme trouvera dans les membranes et les milieux de l'œil, un terrain favorable à son extension. Il parcourra alors ses phases ordinaires : envahissement du globe, extension du côté de l'orbite et du crâne, enfin généralisation et cachexie.

§ VI. Diagnostic. — Le diagnostic des tumeurs mélaniques superficielles n'offre d'ordinaire aucune difficulté.

Un néoplasme intra-oculaire donne lieu quelquefois à la production de petites tumeurs secondaires au niveau du bord cornéen ; mais l'étude des symptômes concomitants ne pourrait en ce cas donner le change. Dans ces conditions, en effet, on trouvera dans le passé du malade, la perte de la vision et des douleurs souvent considérables ayant précédé l'apparition de ces tumeurs, phénomènes qu'on ne rencontre jamais dans la mélanose primitivement extra-oculaire.

L'épithélioma conjonctival simple a une marche ordinairement plus rapide et ne possède pas la coloration des néoplasmes mélaniques. Il forme ordinairement une petite tumeur rougeâtre, bosselée ; il est le siège de douleurs très vives et envahit rapidement les parties voisines. Son pronostic est fatal.

Il est peu probable que l'on ait quelque difficulté à distinguer ces tumeurs d'avec le pinguecula, le pterygion, le polype conjonctival.

Les kystes dermoïdes s'observent également sur le limbe conjonctival, assez souvent à la partie externe, et empiètent sur la cornée ; mais leur coloration est ordinairement gris jaunâtre, quelquefois blanchâtre, et, à leur surface, on trouve presque constamment un ou plusieurs poils.

§ VII. Pronostic. — Les auteurs sont loin d'être d'accord au sujet du pronostic des tumeurs mélaniques épibulbaires : Les uns les considèrent comme possédant une malignité assez grande. « Il semble, dit Robin, que la présence du pigment dans un tissu morbide quelconque donne au pronostic une gravité exceptionnelle.» Dupuytren conseillait de ne point toucher à une tumeur mélanique, tant il croyait peu au succès de l'opération. Nous trouvons également cette idée de malignité mentionnée dans les travaux de Vazeille, de Galezowski, de Duplay, etc... Pour Cornil et Trasbot, le pronostic est absolument fatal.

D'autres comme Warren, Ammon, Lebert, Sichel, attribuent à ces tumeurs épibulbaires une certaine bénignité. Virchow, appuyant l'opinion de Sichel, dit que la bénignité de la tumeur ne peut être attribuée qu'à certains mélanomes

de la conjonctive et de la sclérotique, se développant surtout au bord de la cornée. Il ajoute : « Ces tumeurs peuvent assez souvent être sarcomateuses ; mais le nombre des opérations suivies de guérison n'en est pas moins considérable. »

Bimsenstein [1] conclut que la mélanose de la région antérieure et extérieure de l'œil comporte, quoiqu'à des degrés variables, un pronostic bénin. « La présence de la granulation pigmentaire dans une tumeur sarcomateuse, dit-il, n'infère pas toujours une idée de malignité, ainsi que le fait a été jusqu'ici généralement établi. » Il fait reposer la bénignité du pronostic sur la longue durée de ces affections, sur l'absence de douleurs et de généralisation et sur la guérison à la condition d'une extirpation radicale. Une guérison complète, durable, aurait toujours suivi l'énucléation de l'œil. Ce que nous pourrions objecter à l'auteur qui s'appuie surtout sur les observations IX et X de sa thèse, c'est que ces malades n'ont pas été suivis assez longtemps, pour que l'on puisse être certain du succès définitif. L'apparition de nouveaux accidents peut, en effet, être séparée par plusieurs années de l'opération, qui paraissait avoir complètement enrayé le mal.

Néanmoins, si dans quelques cas, on a pu remarquer, après l'extirpation plusieurs fois répétée des tumeurs mélaniques épibulbaires et même après l'énucléation, des phénomènes métastatiques et la cachexie, nous sommes heureux de constater que l'énucléation a donné dans un très grand nombre de cas des résultats durables.

---

1 *Thèse de Paris*, 1879.

La gravité de ces néoplasmes n'est donc pas comparable à celle des mélano-sarcomes choroïdiens qui présentent ordinairement une malignité extrême et, sans exagérer leur degré de bénignité, nous pouvons dire que, combattues à temps et énergiquement, ces tumeurs ne menacent généralement pas d'une manière directe la vie du malade.

CHAPITRE III.

DE LA MÉLANOSE DE L'IRIS.

Il est tout à fait exceptionnel que des tumeurs mélaniques se développent primitivement aux dépens de l'iris. La plupart du temps, les néoplasmes pigmentés que l'on rencontre dans la portion libre du tractus uvéal ne sont que l'extension de productions semblables au niveau du corps ciliaire ou de la choroïde à proprement parler.

Toutefois, dans certains cas, des tumeurs mélano-sarcomateuses ont manifestement pris naissance dans l'iris, l'autopsie de l'œil après énucléation n'ayant par ailleurs pu faire découvrir la moindre altération des membranes internes de l'œil. Knapp, Hirschberg, Fuchs et d'autres auteurs nous en ont fourni des exemples.

§ I. Etiologie. — Les données étiologiques que nous possédons au sujet de ces néoplasies se réduisent à très peu de chose. Quelquefois, on a mentionné un traumatisme comme ayant précédé le début de l'affection. Ces

tumeurs se sont montrées plutôt chez le sexe masculin et ne sont généralement pas apparues avant l'âge adulte.

Le développement des néoplasmes mélaniques de l'iris s'effectue ordinairement sans produire la moindre irritation de l'œil. Quelquefois l'apparition d'une tâche irienne aurait précédé d'un temps plus ou moins long la néoformation. Priestley Smith [1] a rapporté l'observation d'une femme âgée de quarante-trois ans qui, vingt ans avant l'apparition de sa tumeur au niveau de l'iris, avait remarqué sur cette membrane une toute petite tache de la grandeur d'une tête d'épingle.

Little [2] cite un cas semblable : la tache ici n'avait été aperçue qu'environ deux ans avant l'apparition du néoplasme. Dans certains cas, enfin, on aurait vu des hyperplasies pigmentées bénignes, des nœvi de l'iris se transformer, à un certain moment, en mélano-sarcomes. Nous reviendrons d'ailleurs sur ce dernier fait à propos du diagnostic.

§ II. Description. — Une fois formées, ces tumeurs apparaissent ordinairement sous l'aspect d'une tuméfaction bosselée, circonscrite dans une portion de l'iris. Leur surface présente une coloration brun foncé ou noirâtre. Elles s'accroissent d'abord assez lentement et ne donnent souvent lieu, comme nous l'avons déjà dit, à aucun phénomène inflammatoire.

Elles proéminent dans la chambre antérieure dont elles diminuent la capacité et arrivent quelquefois à toucher le

---

1 *Ophthalmic Review* 1882, p. 264.

2 *Ophthalmic Review* 1883.

bord postérieur de la cornée. La pupille est naturellement déformée et rétrécie. On la voit alors apparaître sous la forme d'un croissant assez mince ; d'autres fois, elle présente l'aspect d'une fente irrégulière et étroite ; enfin, elle peut avoir complètement disparu par suite de l'accroissement progressif de la tumeur.

La cornée reste le plus souvent transparente. Cependant, dans certains cas, la périphérie de cette membrane présente une coloration foncée. La malade de Priestley Smith en offrait un exemple assez curieux : Des cellules pigmentées s'étaient infiltrées sur tout le pourtour de la cornée, à l'angle de la chambre antérieure. Il n'y avait pas de continuité directe entre ces cellules et la masse d'origine. Sans doute, des particules mélaniques avaient été rejetées dans l'humeur aqueuse, charriées, par elle, jusqu'au niveau de l'angle de filtration, où elles s'étaient fixées.

Les parties profondes de l'œil, rétine, nerf optique et milieux transparents n'ont subi aucune altération, à la première période du moins. L'acuité visuelle est presque normale : le malade voit à peu près aussi bien de l'œil atteint que du côté sain, aussi longtemps que la tumeur, n'ayant pas rempli tout l'orifice pupillaire, laisse arriver les rayons lumineux jusque dans le fond du globe.

Quelquefois la pression intra-oculaire est augmentée ; mais on n'observe jamais ici les violents accès de glaucome aigu qui caractérisent, à un certain stade, les tumeurs choroïdiennes.

Pour mieux délimiter la forme et l'étendue du néoplasme, on peut se servir de la lumière oblique. On arrive quelquefois, de cette façon, à apercevoir, à sa surface, des vaisseaux de nouvelle formation.

Ces tumeurs ont une marche envahissante. Leur déve-

loppement est d'abord assez lent ; mais, à un moment donné, elles prennent un accroissement rapide. Livrées à elles-mêmes, elles s'étendent, finissent par envahir la choroïde et la sclérotique et présentent alors la marche des tumeurs mélaniques, les plus malignes de l'œil. Si on n'intervient pas, l'issue est rapidement funeste : on voit bientôt survenir des métastases et le malade ne tarde pas à succomber.

§ III. Diagnostic. — Le diagnostic ne présente généralement aucune difficulté : L'apparition d'une petite tumeur à un certain point de l'iris, sa coloration, sa marche envahissante, l'absence, presque complète, de symptômes subjectifs, ne permettent souvent aucun doute sur sa nature.

Knapp a décrit des petites verrues pigmentées, des nœvi, que l'on rencontre très rarement sur l'iris et qui sont composés exclusivement de cellules analogues à celles du stroma. Il leur a donné le nom de mélanomes bénins. Nous préférons les appeler simplement tumeurs bénignes de l'iris, afin d'éviter la confusion qui pourrait être faite entre ces hyperplasies et les néoplasmes mélaniques, à proprement parler.

Quelques auteurs (Knapp, Hirschberg, Hosch, Fuchs) prétendent que ces excroissances bénignes ressemblent complètement aux nœvi pigmentés de la peau, et peuvent, comme eux, se transformer, à un moment donné, en mélano-sarcomes.

On distinguera d'autant plus facilement les nœvi pigmentaires des néoplasmes mélaniques, qu'on aura pu remonter à leur origine congénitale, et qu'on aura

constaté leur état stationnaire pendant longtemps. Il est vrai que, dans certains cas, des tumeurs pigmentées, malignes dès le début, paraissent quelquefois ne plus s'accroître, pendant un espace de temps assez long ; mais alors une erreur de diagnostic serait sans grand inconvénient, car le traitement qui est l'expectation, est le même des deux côtés. Seulement, si l'on a quelque doute sur la nature véritable de la tumeur, il faut surveiller attentivement le malade et se tenir prêt à intervenir, si l'indication se présente.

Le kyste irien a une forme ordinairement arrondie ; il est bleuâtre et paraît quelquefois noir à cause de sa transparence. L'examen à la lumière oblique le fera, en général, distinguer facilement.

Certaines gommes de l'iris auraient pu, dans quelques cas, en imposer pour des tumeurs mélaniques de cette membrane (Wecker). Un traitement spécifique, institué pendant quelques jours, doit écarter toute crainte de confusion.

§ IV. Pronostic. — Les productions morbides mélaniques de l'iris sont des affections graves qui, abandonnées à elles-mêmes, aboutissent toujours, souvent même rapidement, à un résultat funeste.

La seule chose qui rende le pronostic plus favorable, c'est que ces tumeurs éveillent l'attention dès leur début, sont facilement diagnostiquées avant qu'elles aient acquis un développement quelque peu considérable, et permettent ainsi une intervention hâtive qui aura toujours beaucoup plus de chances de succès.

CHAPITRE IV.

DE LA MÉLANOSE DU CORPS CILIAIRE

Plusieurs fois des tumeurs mélaniques ont été observées dans la partie antérieure de la membrane choroïdienne, en avant de l'*ora serrata*, dans la région qu'on a l'habitude d'appeler le corps ciliaire. Les cas relatés sont cependant peu nombreux et la fréquence de ces productions parait beaucoup moindre que celles du segment postérieur de la choroïde.

Nous nous contenterons d'énumérer ici les signes qui pourront faire reconnaître à son début et avant qu'il ait acquis un volume considérable, un néoplasme pigmenté développé aux dépens du corps ciliaire. L'étiologie et la marche étant les mêmes, que la tumeur prenne naissance au niveau du segment antérieur ou du segment postérieur de la choroïde, nous renvoyons pour leur description au chapitre suivant. Les symptômes auxquels donne lieu la tumeur arrivée à un certain degré de développement (envahissement des diverses parties de l'œil, perforation du globe, généralisation, etc.), trouveront également leur place quand

nous nous occuperons des tumeurs choroïdiennes proprement dites.

§ I. Symptomatologie. — Souvent un des premiers symptômes qui appelle l'attention, c'est une injection périkératique limitée, s'étendant seulement à la région cornéenne qui correspond à la partie du corps ciliaire occupée par la tumeur.

Le néoplasme, en se développant, refoule devant lui une portion de l'iris qui forme ainsi une bosselure venant faire saillie dans la chambre antérieure. Celle-ci se trouve alors diminuée. L'iris est quelquefois tellement tiraillé que ses attaches ciliaires sont rompues. Cet arrachement partiel du grand cercle de l'iris par la tumeur, qui s'est accolée à sa face postérieure, est un excellent signe de diagnostic.

Hirschberg et Birnbacker[1], rapportant un cas de sarcome mélanique du corps ciliaire, disent que ce sarcome simulait, à première vue, une irido-dialyse de la partie inférieure de l'iris.

La tension intra-oculaire est généralement augmentée ; quelquefois l'on voit survenir des accidents glaucomateux qui se montrent ici d'autant plus aisément que la tumeur, siégeant en avant, refoule l'iris vers la zone de filtration.

Si l'on examine alors l'œil, surtout en se servant du miroir ophthalmoscopique pour en éclairer l'intérieur, on arrive ordinairement à reconnaître, derrière l'iris, une tumeur arrondie à surface lisse, de couleur noirâtre, parfois marbrée et présentant une vascularisation particulière.

Presque toujours assez rapidement, le néoplasme apparaît

---

1 *Annales d'oculistique* t. 93 p. 51.

dans le champ pupillaire et est alors facilement aperçu par l'observateur, sans aucun apprêt.

La rétine peut rester en contact avec la surface de la tumeur pendant toute la durée de son développement (Knapp, de Graefe). On ne rencontre guère de décollement quand la tumeur s'est développée dans le corps ciliaire : cela s'explique par l'union intime des membranes de l'œil au niveau de l'ora serrata.

Avant l'apparition des phénomènes glaucomateux, on ne constate généralement aucune altération morbide du fond de l'œil. Rarement le malade se plaint de troubles visuels importants : on ne trouve presque jamais de diminution de la vision autre que celle qui se rapporte au rétrécissement du champ visuel, dû à l'obstacle que met la tumeur au passage des rayons lumineux.

La tumeur, prenant de l'extension, suit la marche progressivement envahissante des mélano-sarcomes de la choroïde et tend comme ceux-ci à perforer l'œil et à se généraliser. L'observation suivante nous offre un exemple de l'évolution souvent assez rapide de ces tumeurs.

Observation III (Inédite).

Mélano-sarcome du corps ciliaire. — Enucléation. — Récidive rapide. — Généralisation. — Une Sœur de l'Enfant-Jésus, rue de Thionville, âgée d'une quarantaine d'années, vint consulter M. le docteur Dujardin en 1885, pour un affaiblissement de l'œil droit. Le seul symptôme extérieur consiste en une injection périkératique très limitée, à la région supero-externe, avec taches noirâtres de la sclérotique.

Avec le miroir ophthalmoscopique, on voit dans le champ pupillaire, derrière le cristallin, en dehors et en haut, une

tumeur noirâtre, arrondie, probablement un mélano-sarcome qui, d'après sa situation et l'injection péricornéenne signalée, a dû avoir pour point de départ le corps ciliaire. Les douleurs névralgiques qui reviennent fréquemment, sans qu'il y ait excès de tension du globe, confirment encore cette origine du néoplasme.

A chaque visite suivante, on remarque l'accroissement de la tumeur, et les douleurs devenant intolérables, on conseille l'ablation du globe. Après avoir longtemps tergiversé, la malade finit par se résoudre à l'énucléation qui fut pratiquée par M. le docteur Dujardin dans le mois de juillet 1886.

L'examen histologique a prouvé qu'il s'agissait bien d'un mélano-sarcome ayant débuté dans le corps ciliaire.

Un bien-être relatif suit l'opération, mais ne dure que quatre à cinq semaines. En même temps que les douleurs reparaissent, on constate une récidive du néoplasme. La cavité orbitaire se remplit de nodosités néoplasiques. L'affection a gagné les ganglions sous-maxillaires. Les paupières sont fermées et la malade est impuissante à les ouvrir ; mais elles recouvrent une tuméfaction intra-orbitaire qui fait une saillie mamelonnée, plus volumineuse en dehors qu'en dedans de l'orbite.

Quand on écarte les paupières, on retrouve la même configuration mamelonnée avec des sillons profonds qui séparent les portions saillantes. Une surface conjonctivale revêt uniformément tout ce qui fait saillie dans l'orbite ; mais la couleur est presque parfaitement noire sur les mamelons, d'un rouge foncé dans les sillons, et d'un rouge de couleur simplement inflammatoire sur la conjonctive palpébrale. Aucun point n'est ulcéré, ni sensible au contact ; il n'y a pas non plus d'arborisations importantes. La muqueuse est manifestement adhérente au niveau de la cicatrice du moignon, modérément adhérente au néoplasme intra-orbitaire et elle reste assez mobile dans les culs-de-sac.

La malade souffre beaucoup dans l'orbite et les douleurs s'irradient vers le crâne, la face et même un peu du côté correspondant du cou. Elle demande l'opération sans espoir de guérison, mais dans le seul but d'être soulagée.

L'opération est pratiquée dans les derniers jours de décembre 1886. Après anesthésie par le chloroforme, M. Guermonprez débride l'angle externe de l'orbite, circonscrit le néoplasme par une incision conduite dans les culs-de-sac de la conjonctive, dissèque celle-ci en se servant d'une pince à griffe et d'un ténotome droit jusqu'à atteindre les surfaces squelettiques. Il est ainsi conduit au-delà du périoste. A l'aide d'un instrument mousse, il dégage la tumeur jusqu'au fond de

la cavité orbitaire et, par cette manœuvre, il énuclée la masse presque complète. A l'aide d'une curette tranchante, il enlève les portions encore accessibles au sommet de la cavité et constate qu'il n'existe aucun prolongement ni vers la fosse zygomatique, ni vers le canal nasal. Le périoste est partout enlevé ; mais, il n'y a pas d'érosions, ni d'autres altérations des surfaces osseuses. Deux pinces à forcipressure, laissées pendant quelques minutes au fond de l'orbite, suffisent à faire l'hémostase.

Le pansement se compose de poudre d'iodoforme, et de trois points de suture au crin de Florence, placés sur le débridement de la fente palpébrale.

Parmi les éléments enlevés se trouvent des noyaux de consistance gélatineuse, de couleur parfaitement et uniformément noire. D'autres noyaux sont d'aspect marbré avec des portions grises et d'autres tout à fait noires. Enfin, quelques éléments de la tumeur sont d'une consistance plus ferme et d'une couleur presque exclusivement grisâtre.

La réunion est obtenue par première intention. La malade est très soulagée. Pendant quelques semaines, elle retrouve le repos, recouvre l'appétit et commence à reprendre ses occupations.

Malheureusement, la récidive ne tarde pas à se manifester. La malade serait désireuse d'une nouvelle intervention, mais l'état général est devenu si mauvais qu'on ne croit pas devoir donner suite à cette idée. L'affection s'est généralisée. Des douleurs lombaires très violentes jettent la malade dans un état de prostration extrême, et elle finit par succomber à la suite d'accidents métastatiques multiples.

§ II. Diagnostic. — Les néoplasmes mélaniques du corps ciliaire sont beaucoup moins difficiles à reconnaître que ceux de la choroïde. L'apparition d'une tumeur noirâtre rapidement visible dans l'orifice pupillaire, le décollement partiel de l'iris, l'augmentation de volume progressive de la néoplasie sont des signes qui, généralement, ne trompent guère. On écartera facilement l'idée d'un détachement d'une portion de la partie antérieure de la choroïde, surtout si l'œil n'a été atteint d'aucun traumatisme et qu'on n'a observé aucun phénomène inflammatoire préalable.

Pourra-t-on confondre ces tumeurs avec des gommes de la région ciliaire ? Ces dernières se développent avec des symptômes inflammatoires intenses et n'offrent pas l'aspect extérieur qui caractérisent les tumeurs mélaniques. Un traitement antisyphilitique pourrait être d'un grand secours, s'il restait quelque doute.

Un cysticerque de cette région sera facilement distingué par sa coloration, par la translucidité de sa vésicule, par ses mouvements propres, etc. « Les sarcomes de la choroïde et du corps ciliaire, après leur période de début, dit de Graefe, occasionnent des glaucomes qui peuvent donner lieu à de réelles difficultés de diagnostic ». Ces difficultés seront d'autant plus aisément évitées que l'attention aura été appelée souvent avant le développement de ces accidents glaucomateux, sur une bosselure repoussant l'iris dans la chambre antérieure, le détachant même en partie de ses insertions ciliaires. Le malade pourra d'ailleurs presque toujours fournir des renseignements très nets sur les débuts de son affection. Du reste, même à la période glaucomateuse, il est souvent encore facile d'apercevoir la tumeur qui est la cause première de ces accidents.

§ III. Pronostic. — Le pronostic est le même que pour les tumeurs mélaniques du segment postérieur de la choroïde. Nous pourrions seulement répéter ici ce que nous avons dit à propos des néoplasmes mélaniques de l'iris : c'est que ces tumeurs pouvant être facilement diagnostiquées dès leur début, permettent une intervention d'autant plus opportune qu'elle sera plus hâtive.

CHAPITRE V.

DE LA MÉLANOSE DU SEGMENT POSTÉRIEUR DE LA CHOROIDE

§ I. — Fréquence. — La choroïde avec sa structure éminemment vasculaire semble devoir être un terrain favorable à la génèse des néoplasies. Cependant, les productions mélaniques, sans être d'une rareté excessive, n'y sont point très communes. Füchs, dans sa statistique, trouve qu'on rencontre à peu près un cas de sarcome de la choroïde sur 1,500 malades. Presque toujours, on a affaire au mélano-sarcome : sur 259 cas, il n'y avait que 30 sarcomes blancs, c'est-à-dire 12 p. 0/0. Cette évaluation, d'après de Wecker, est peut-être encore exagérée. De toutes les néoformations de la choroïde, les tumeurs mélaniques sont donc les plus importantes et les plus fréquentes.

§ II. Etiologie. — La mélanose de la choroïde ne se montre pas chez les enfants qui sont, au contraire, exposés au gliome de la rétine. Très rare avant l'âge

adulte, elle se développe surtout pendant l'âge mûr et la vieillesse. Le plus souvent, il s'agit de malades ayant dépassé la quarantaine.

L'homme est plus souvent atteint que la femme, tandis que, pour toutes les autres affections cancéreuses, le sexe féminin est plus prédisposé que le sexe masculin.

L'hérédité paraît ne jouer aucun rôle dans la production de ces néoplasmes qui semblent cependant se développer de préférence chez les individus fortement pigmentés.

On n'a point remarqué qu'un œil fût plus souvent atteint que l'autre ; le mélano-sarcome n'a été trouvé double que cinq fois sur les 259 cas de Füchs.

On a invoqué les violences extérieures. Plusieurs fois, on a constaté que des tumeurs mélaniques apparaissaient quelques mois ou même quelques années après un traumatisme, particulièrement après une contusion de l'œil.

Les inflammations chroniques, la choroïdite parenchymateuse ont été également incriminées. Raab [1] rapporte un cas de mélano-sarcome choroïdien développé autour d'un fragment de bois qui, par sa présence, avait provoqué une irritation inflammatoire.

Le glaucome qui a été, dans certains cas, regardé comme cause de la tumeur, doit bien plutôt être considéré comme effet d'un néoplasme préexistant méconnu. « Cette même erreur d'interprétation, dit M. Panas, a été commise à l'égard de l'iridectomie curative dans le glaucome aigu que l'on a accusée à tort de provoquer parfois le développement d'un sarcome consécutif. Evidemment, on avait affaire

---

1 *In Beiträge zur Path. Anatomie des Auges. Klin, monastbl.* (juillet 1875.)

en pareil cas à des glaucomes secondaires dépendant d'un sarcome resté jusque-là ignoré ».

On cite des faits de tumeurs mélaniques intraoculaires développées dans des yeux devenus phthisiques à la suite d'un traumatisme, de même que, parfois, un sarcome pigmenté choroïdien a paru provoquer la phthisie de l'œil.

Enfin, on a pu voir un néoplasme mélanique avoir son point de départ dans une petite portion de la choroïde, restée adhérente à un moignon d'énucléation. Hartmann [1] cite un exemple de ce genre : il s'agit d'un homme dont l'œil droit avait été énucléé six mois avant l'apparition de la tumeur, pour des lésions graves causées par un éclat de pierre.

§ III. Symptômatologie. — Pour rendre notre description plus claire, nous diviserons l'évolution de ces tumeurs en quatre périodes : dans la première, le néoplasme de la choroïde ne se manifeste à l'extérieur par aucun signe apparent. — La seconde est caractérisée par des phénomènes glaucomateux. — A la troisième période appartiennent la perforation du globe oculaire et l'apparition à l'extérieur de végétations pigmentées secondaires. — Enfin, à la dernière période, nous trouvons la généralisation, les métastases et la cachexie.

Première période. — *a) Symptômes fonctionnels ou subjectifs.* — Le début de l'affection passe généralement inaperçu; les douleurs font complètement défaut. Ce qui

---

1 *Progrès Médical*, 1885, p. 8.

attire d'abord l'attention du malade, dans un certain nombre de cas, c'est l'amblyopie monoculaire plus ou moins accentuée dont il est atteint et dont il ne s'aperçoit que d'une manière tout à fait fortuite en fermant l'œil sain.

On trouve aussi soit des lacunes, soit un scotome central, soit un rétrécissement périphérique localisé du champ visuel en rapport avec le siège occupé par le néoplasme. Quelquefois l'amblyopie n'a même pas été remarquée par le malade qui est tout étonné de s'apercevoir à un moment donné, que la vision est complètement abolie d'un côté : M. Richet, rapportant un cas de ce genre, ajoute que cette cécité ne doit pas se produire tout d'un coup; mais par étapes successives, insensiblement.

Le tissu nouvellement formé, en comprimant les éléments nerveux, provoque parfois des sensations lumineuses subjectives : phosphènes, éclairs, étincelles, éblouissements, vision d'auréoles diversement colorées. Si le décollement de la rétine est très précoce, ces sensations font défaut. D'une manière tout à fait exceptionnelle on trouve à cette période des douleurs hémicrâniennes revenant par accès irréguliers et se montrant surtout la nuit. Nous verrons au contraire que des douleurs vives marquent toujours le commencement de la deuxième période.

b) *Symptômes physiques ou objectifs.* — Ces symptômes ont une valeur plus grande que les précédents au point de vue du diagnostic. D'abord l'aspect extérieur ne présente rien de particulier. Il faut que la tumeur ait pris un certain développement pour qu'elle donne lieu à un signe de grande importance : C'est un reflet miroitant et chatoyant des parties profondes de l'œil bien décrit par Beer sous le nom d'*œil de chat amaurotique.* Ce même

reflet s'observe dans d'autres cas, particulièrement dans le gliome de la rétine et dans la choroïdite suppurative. On peut même le trouver, dit Brière, dans tous les processus exsudatifs qui occasionnent un décollement de la rétine. Mais si ce symptôme n'est pas caractéristique de la tumeur choroïdienne, il a au moins l'avantage d'éveiller l'attention du médecin et de l'inviter, pour ainsi dire, à procéder à l'examen ophthalmoscopique, qui peut seul à ce moment fournir des renseignements précis sur la véritable nature de la lésion.

c) *Signes ophthalmoscopiques.* — A l'examen ophthalmoscopique, on découvre ordinairement un décollement de la rétine qu'il faut éviter de confondre avec le décollement simple. Les caractères qui le distinguent sont les suivants : Il s'est développé en dehors des causes ordinaires du décollement simple; il occupe généralement un siège anormal et présente une coloration plus foncée, surtout si la tumeur choroïdienne renferme beaucoup de pigment mélanique ; il est tendu, peu mobile, n'offre pas de plis à sa surface. Ce décollement peut ne pas exister, comme nous le verrons, en parlant des points de la choroïde qui ont donné naissance à la tumeur ; il est dû à l'exsudation séreuse résultant de la compression des veines choroïdiennes par le tissu néoplasique. Tout décollement rétinien qui ne siège pas au lieu d'élection des décollements, c'est-à-dire à la partie inférieure et externe, doit être regardé comme suspect, surtout s'il s'accompagne d'une exagération de la tension oculaire. Il est rare que tout au début il soit possible d'apercevoir un ou plusieurs points de la tumeur choroïdienne. Jusque-là, on ne peut affirmer l'existence certaine d'une néoplasie mélanique; mais, à un moment

donné, la tumeur continuant à s'accroître, arrive à toucher de nouveau la rétine. « Alors seulement, dit de Graefe, on aperçoit des bosselures abruptes, présentant *parfois des couleurs pigmentées*, à côté desquelles on voit des portions de rétine flottante. On peut alors penser à une tumeur choroïdienne, si en même temps la tension oculaire augmente progressivement et rapidement. »

L'examen ophthalmoscopique permet encore d'apercevoir un réseau vasculaire de nouvelle formation décrit par Becker et Sichel et sur lequel Brière a particulièrement insisté. La présence bien constatée de deux réseaux vasculaires dont l'un, le plus voisin de l'observateur, est normal et formé par les gros vaisseaux de la rétine que l'on reconnaît aisément, et dont l'autre, anormal, situé derrière le premier et plus difficile à apercevoir, est formé par de fins capillaires à direction tout à fait irrégulière tapissant de petites élevures foncées, est un signe de première importance et permet d'affirmer l'existence du néoplasme de la choroïde.

Des examens successifs et répétés sont très utiles : on peut de cette manière se rendre compte des diverses modifications qui se produisent dans le fond de l'œil.

Voyons maintenant quelles sont les différences que l'on observe suivant la partie de la choroïde au niveau de laquelle le néoplasme a pris naissance. Nous laisserons de côté le corps ciliaire dont nous nous sommes occupé dans le chapitre précédent.

Les mélano-sarcomes, ayant pris naissance au niveau de la *macula lutea* paraissent avoir une grande tendance à se développer en arrière de l'orbite plutôt qu'en avant vers le corps vitré. On a pu les reconnaître au moyen de l'ophthalmoscope, quand ils étaient encore tout à leur début,

car dans ce cas, l'on ne rencontre guère de décollement rétinien par de la sérosité. La rétine reste en contact intime avec la masse néoplasique, au moins pendant un temps assez long.

Si la tumeur se développe aux dépens de la partie supérieure, de la partie inférieure, ou des parties latérales de la chroroïde, ordinairement on la trouve séparée de la rétine par un épanchement séreux. Comme les troubles fonctionnels qu'elle provoque d'abord sont très minimes, il est excessivement rare qu'on soit appelé à la voir au début.

Lorsque le siège du néoplasme est à la partie inférieure, l'épanchement s'étend sur les côtés, offrant une large base, et la rétine reste appliquée à son sommet qui est plus ou moins proéminent. Si les milieux de l'œil sont bien transparents, on pourra découvrir des vaisseaux au point où la rétine repose sur la tumeur.

Lorsque la tumeur se trouve à la partie supérieure, l'exsudat séreux se réunit en foyer autour de la néoplasie dont il reproduit la forme. Les vaisseaux de nouvelle formation, bien souvent, ne sont pas perceptibles ; mais le siège du décollement est ici significatif.

Deuxième période.— La tumeur s'accroit ordinairement d'une manière lente; elle pousse peu à peu en avant l'iris et le cristallin. Pendant ce temps, le corps vitré se trouble de plus en plus, et souvent vers la fin de la première période, l'examen ophthalmoscopique est devenu très difficile, sinon impossible. Le début de la seconde période est annoncé par un cortège de symptômes des plus alarmants.

a) Symptômes physiques ou objectifs.— Le néoplasme, en se développant, a fini par remplir en grande partie le

globe oculaire. La coque qui l'environne de tous côtés étant jusque là restée intacte ou plutôt ne présentant encore aucune solution de continuité, il en résulte un excès de pression intra-oculaire qui, à un certain moment, détermine des phénomènes de glaucome aigu. Ce sont ces phénomènes qui caractérisent la seconde période.

L'aspect que présente alors l'œil malade ressemble en tous points à ce qu'on observe dans le glaucome : le globe, augmenté de volume, offre une dureté spéciale ; la cornée est parfois légèrement trouble; l'humeur aqueuse est en quantité moindre qu'à l'état normal ; l'iris proémine en avant dans la chambre antérieure qui est plus ou moins effacée et présente souvent une teinte fauve ; la pupille est généralement dilatée ; le cristallin qui est repoussé en avant et quelquefois luxé, possède la teinte glauque particulière au glaucome; la conjonctive bulbaire est souvent très hyperhémiée. On observe en même temps du larmoiement et de l'exagération de la tension intra-oculaire, qui ne disparaît qu'au moment où la sclérotique se laisse envahir et traverser par le tissu néoplasique. La constatation de cet excès de pression est très importante au point de vue de l'intervention ; car, lorsqu'elle existe, on peut souvent affirmer que la tumeur est encore contenue tout entière à l'intérieur de l'œil ; lorsqu'au contraire, la tension est redevenue normale ou est notablement diminuée, il est fort à craindre que le néoplasme ait envahi les parties molles de l'orbite.

Le reflet chatoyant de l'œil peut encore être visible à cette époque ; il s'est quelquefois accentué; mais souvent aussi, il fait complètement défaut.

b) Symptômes fonctionnels ou subjectifs. — L'œil était

resté indolent pendant la première période : la seconde est marquée par des douleurs névralgiques extrêmement vives que l'on a désignées souvent sous le nom de *névrose ciliaire*. Ces douleurs sont lancinantes ou fulgurantes et prennent parfois un caractère véritablement effrayant. Elles sont intra-oculaires, orbitaires, ou hémicrâniennes ; elles peuvent être continuelles ou rémittentes et augmentent généralement d'intensité aux approches de la nuit.

La perte de la vision est complète du côté malade ; de même, les sensations lumineuses subjectives du début ont disparu. A cette époque, en effet, la rétine est très altérée et généralement décollée dans sa totalité.

Il peut arriver alors, surtout si l'on voit, à ce moment, le malade pour la première fois et qu'on n'a pu l'examiner, lorsque les milieux de l'œil étaient encore transparents, il peut arriver, dis-je, que l'on croie avoir affaire à un glaucome simple, et que l'on pratique l'iridectomie. Cette opération amène généralement un mieux passager ; mais bientôt les phénomènes glaucomateux reparaissent ; les accès deviennent de plus en plus fréquents, jusqu'au moment où une véritable détente se produit.

Troisième période. — Le début de la troisième période est caractérisé par des modifications importantes dans l'intensité du glaucome. On remarque une rémission notable des douleurs qui peuvent même disparaître presque complètement. La tension oculaire diminue, preuve que la tumeur a perforé les enveloppes de l'œil à un endroit quelconque de la sclérotique ou de la cornée. Bientôt, le produit pathologique se fait jour à l'extérieur et gagne les parties avoisinantes du globe. Les symptômes varient alors suivant l'endroit où la perforation s'est effectuée.

a) Rupture du globe au niveau de sa moitié antérieure. — 1° La tumeur, en augmentant de volume, a comprimé les réseaux vasculaires et nerveux intra-oculaires. Dans certains cas, la nutrition de la cornée en souffre au point de finir par se nécroser à son centre : l'épithélium se desquame, le tissu cornéen se ramollit et disparaît ; dès lors, la perforation est constituée. Aussitôt la pression intra-oculaire qui était exagérée baisse notablement et les souffrances se calment. L'iris et le cristallin opacifié sont poussés en avant et viennent combler la perte de substance ; mais bientôt ils sont eux-mêmes chassés et remplacés par un bourgeon de la tumeur.

2° Quelquefois le néoplasme se fait jour à la périphérie de la cornée par plusieurs endroits à la fois, de manière à former des tumeurs multiples péricornéennes.

3° Plus fréquemment on observe une rupture unique au niveau du canal de Schlemm. Il se développe alors une tumeur plus ou moins volumineuse, située en un point quelconque de la périphérie de la cornée, le plus souvent en haut ou en bas.

4° La tumeur peut aussi, mais plus rarement, suivre les vaisseaux ciliaires antérieurs pour gagner l'extérieur du globe au niveau des muscles droits. On remarque quelquefois alors de l'exophthalmie qui n'est considérable que si la tumeur a déjà pris un grand volume et dilaté le globe oculaire.

b) Rupture au niveau de l'équateur. — Les veines émissaires peuvent également servir de conducteurs pour la propagation des tumeurs intra-oculaires aux parties molles de l'orbite.

c) *Rupture au niveau du pôle postérieur.* — Il arrive souvent que les tumeurs traversent la coque oculaire au niveau du pôle postérieur. Cette région, en effet, est très riche en vaisseaux. Tout autour du nerf optique, on trouve de nombreux orifices scléroticaux qui livrent passage aux ciliaires postérieures. D'ailleurs, l'enveloppe de l'œil est beaucoup moins solide au niveau de la papille.

Les prolongements du néoplasme sont généralement contenus d'abord dans la gaîne du nerf optique. Ils peuvent s'étendre ainsi très loin. Aussi est-il arrivé à beaucoup d'opérateurs de rencontrer, pendant l'opération, des ilôts noirâtres dans la section du nerf optique et de se voir obligés de réséquer une partie du moignon. Au bout de quelque temps, la gaîne est perforée et la tumeur envahit les parties avoisinantes.

La rupture peut encore se faire en d'autres endroits intermédiaires ; mais le plus fréquemment, on la rencontre au niveau du canal de Schlemm, des sinus équatoriaux ou du nerf optique.

Lorsque la tumeur se propage en arrière de l'œil, elle donne lieu à de l'exophthalmie qui peut acquérir des proportions très considérables.

Quand la perforation s'est faite à la partie antérieure du globe oculaire, l'aspect est généralement tout à fait caractéristique. On voit en effet se développer sur le bulbe une ou plusieurs masses fongueuses, noirâtres, bourgeonnantes, à surface bosselée et rugueuse. Leur teinte varie suivant la proportion des éléments incolores et pigmentés qu'elles renferment. Ces bourgeons font saillie entre les paupières qui finissent par être fortement tendues et par présenter un gonflement œdémateux.

On trouve ordinairement la sclérotique plus ou moins altérée au niveau des masses mélaniques qui se montrent à l'extérieur de la coque oculaire. Il n'est pas rare cependant que l'on ne puisse trouver à l'autopsie de l'œil, aucune solution de continuité de la sclérotique et que celle-ci paraisse former une membrane parfaitement intacte entre la tumeur interne primitive et les bourgeonnements extérieurs.

Quelquefois on trouve un engorgement ganglionnaire aux régions parotodienne et sous-maxillaire.

L'orbite et les parties voisines ne tardent pas à être envahies et il en résulte des désordres variés et souvent épouvantables. Richet, Galezowski et d'autres auteurs nous ont fourni des exemples d'envahissement de l'os maxillaire par le tissu néoplasique. La tumeur pénètre aussi dans le crâne où elle produit des accidents rapidement mortels. Dans certains cas, on a vu, après la perforation, l'œil s'atrophier ; mais au bout de quelque temps, le néoplasme reprend sa marche progressive, détruisant successivement les parties molles et les parties dures avoisinantes.

Quelquefois la mort est survenue sans métastase, l'infection étant restée locale.

Quatrième période. — La période de généralisation arrive plus ou moins rapidement. Elle peut se montrer peu de temps après la perforation du globe ; on l'a même observé plusieurs fois avant la rupture, alors que la tumeur était encore tout entière à l'intérieur de l'œil. Des noyaux métastatiques ont été trouvés dans toutes les parties de l'économie.

Le foie est l'organe le plus fréquemment atteint ; c'est presque toujours au niveau de la région hépatique que le

malade ressent les premières douleurs annonçant que sa tumeur s'est généralisée et que le moment d'une intervention est complètement passé. Au bout de quelque temps, on peut arriver, en déprimant la paroi abdominale, à sentir des nodosités dans l'hypochondre droit.

Des métastases mélaniques se produisent ensuite dans le tube digestif, les vertèbres, les os des membres, le crâne, les méninges, la peau, le poumon, etc. Quand ce dernier organe est atteint, on observe souvent un symptôme particulier qui consiste en une expectoration noirâtre. Bientôt le malade, dont le sommeil est troublé par des souffrances quelquefois intolérables, et dont la nutrition est nulle ou très incomplète, dépérit et ne tarde pas à succomber après avoir présenté tous les symptômes de la cachexie cancéreuse.

§ IV. Diagnostic. — Il est très important, surtout dans les deux premières périodes, d'arriver à un diagnostic précis, car ce n'est guère qu'à cette époque qu'on pourra combattre le mal avec quelques chances de succès.

Lorsqu'un malade vient consulter pour de l'amblyopie ou pour des troubles visuels mal définis, il convient toujours de rechercher à l'aide de l'ophthalmoscope la cause de ces accidents. Il est rare qu'on ne découvre, même au début, quelque signe qui mettra sur la voie du diagnostic. Généralement on observe un décollement de la rétine que l'on arrive à distinguer du décollement simple par les caractères que nous avons déjà mentionnés : apparition soudaine chez une personne âgée, nullement prédisposée, sans traumatisme et en dehors des causes habituelles du décollement simple, (contusions du globe, produits exsudatifs du corps vitré,

myopie progressive), son siège anormal, l'absence de plis à sa surface, son immobilité ou sa mobilité très restreinte, sa coloration souvent plus foncée, etc. Si une augmentation de la tension oculaire coïncide avec un tel décollement, il est très probable qu'il existe une tumeur choroïdienne. La tension est ordinairement diminuée dans le décollement simple; il est vrai qu'on a quelquefois observé, même dans ce cas, un excès de la pression intra-oculaire et même des phénomènes glaucomateux ; mais cela n'arrive que lorsque l'œil a été atteint préalablement d'iritis ayant laissé après lui une synéchie postérieure complète ; car alors, à la suite du refoulement de l'iris en avant, on voit surgir des difficultés pour l'excrétion oculaire.

Lorsque le décollement fait défaut, le diagnostic est généralement facile. Aussi, les tumeurs développées au voisinage de la macula, souvent exemptes de cette complication, sont-elles plus aisément reconnues.

L'*œil de chat amaurotique* est un symptôme d'assez grande probabilité. On le rencontre, il est vrai, dans le gliome, le décollement, la choroïdite parenchymateuse ; mais les symptômes concomitants et l'examen ophthalmoscopique permettront de distinguer ces affections du néoplasme choroïdien.

Le gliôme se développe exclusivement chez les enfants, tandis que le sarcome de la choroïde ne se rencontre guère avant l'âge adulte et se montre surtout entre quarante et soixante ans. L'âge du sujet est donc ici un signe différentiel de première importance.

Dans la choroïdite parenchymateuse suppurée, la tumeur sous-rétinienne n'apparaît qu'après des douleurs lancinantes souvent très vives. La poche renfermant le pus offre une coloration jaunâtre ou jaune blanchâtre. D'ailleurs, jamais,

dans ce cas, on ne remarque un lacis de petits vaisseaux irréguliers sous la membrane rétinienne.

Les cysticerques que l'on a observés s'enveloppent d'une poche, n'ont pas la marche envahissante des tumeurs malignes de la choroïde, causent de violentes douleurs intra-oculaires dès le début, perforent souvent la rétine et tombent dans le corps vitré. Les vaisseaux de néoformation font également défaut, dans ces cas.

Les signes différentiels qui précèdent sont d'un puissant secours, pour distinguer les néoplasmes malins de la choroïde d'avec les affections qui présentent, avec eux, quelques points de ressemblance. Cependant « il n'y a, dit Brière, qu'un signe d'une valeur réelle, mais vraiment *pathognomonique* de la présence d'une tumeur située derrière la rétine, c'est celui de *deux réseaux vasculaires.* »

En outre, si l'on a pu observer de nombreux points noirs à la surface du néoplasme, on risque de tomber juste en disant que l'on a affaire à un mélano-sarcome, d'autant plus que cette variété est, de beaucoup, la plus fréquente parmi les tumeurs choroïdiennes.

Lorsque les phénomènes glaucomateux se déclarent, il n'est pas rare que l'on confonde ces accidents symptômatiques d'une néoformation de la choroïde avec un glaucome aigu. Souvent même, il est très difficile d'éviter cette erreur, si l'on manque de commémoratifs, si les milieux de l'œil sont trop troubles pour permettre l'examen ophthalmoscopique et si l'aspect chatoyant indiqué par Beer fait défaut. Car les symptômes apparents sont alors absolument identiques à ceux du glaucome aigu. Aussi, les ophthalmologistes les plus distingués, s'y sont-ils quelquefois trompés et ont-ils pratiqué l'iridectomie. La marche que suit l'affection, après cette intervention, peut éclairer sur

le véritable diagnostic : Si le glaucome est simple, la tension oculaire revient généralement à l'état normal, tandis que dans le glaucome symptômatique d'une tumeur choroïdienne, la tension reste élevée ou ne diminue que d'une manière tout à fait insignifiante. Le néoplasme méconnu continue à s'accroître avec plus de vigueur et, après une rémission légère durant quelques jours, on voit la névrose ciliaire et les autres symptômes réapparaître.

Si l'on avait pu remarquer, avant l'apparition des accidents glaucomateux, l'existence d'un décollement rétinien, on serait mis facilement sur la voie du diagnostic. Car, comme nous l'avons dit, un glaucome après décollement, ne survient guère que si l'œil est atteint d'une synéchie postérieure totale.

La marche insolite du glaucome, sa longue durée, et l'acuité des douleurs, doivent aussi faire suspecter son origine.

Brière dit avoir vu deux fois, dans les hôpitaux de Paris, une choroïdite suppurée être prise pour une tumeur maligne intra-oculaire. Il fait remarquer, à cet égard, qu'il vaut mieux faire cette erreur que de se tromper dans le sens inverse. L'œil atteint de choroïdite suppurée est, en effet, définitivement perdu et fait craindre l'ophthalmie sympathique, aussi l'énucléation n'est pas un mal. Dans l'erreur inverse, on peut favoriser la généralisation en n'enlevant pas l'œil.

Lorsque la coloration noirâtre du néoplasme n'a pu être observée, alors que les milieux de l'œil étaient encore bien transparents, il est impossible de savoir à ce moment si la tumeur choroïdienne renferme du pigment mélanique.

Ce n'est alors qu'après l'énucléation de l'œil qu'on fera le diagnostic exact de la variété.

Si le diagnostic présente souvent de réelles difficultés avant la période de perforation, il est rare qu'à partir de cette époque, on puisse se méprendre sur la nature de l'affection ; malheureusement, à la troisième période, le moment d'une intervention chirurgicale réellement efficace est passé.

Avant la découverte de l'ophthalmoscope, on ne diagnostiquait généralement les tumeurs de la choroïde qu'après la rupture du globe et on les appelait *fongus hématode, mélanose,* etc...

L'exophthalmie considérable qui se produit quand le néoplasme s'est fait jour à la partie postérieure du globe oculaire; l'apparition à la partie antérieure de masses bourgeonnantes, de coloration noirâtre et à développement rapide, sont des signes d'une interprétation facile. On ne peut confondre ces bourgeonnements du néoplasme choroïdien avec des tumeurs extra-oculaires primitives, car ces dernières ne s'accompagnent jamais d'affection intra-oculaire. Nous avons, en effet, vu plus haut que l'on trouve généralement la vision bien intacte, aussi longtemps que la tumeur extra-oculaire primitive n'a pas acquis un volume très considérable.

Une fois que le néoplasme aura pris un pareil développement, il faudra s'attendre à voir survenir bientôt la généralisation, les métastases et la cachexie. Aussi ne se trompera-t-on point sur la nature des douleurs qui apparaîtront vers cette époque dans divers organes.

§ V. Marche et terminaisons. — Les tumeurs méla-

niques de la choroïde offrent généralement une marche assez rapide. D'après Brière, les mélano-sarcomes se développeraient moins vite que les leuco-sarcomes. La durée moyenne depuis le début jusqu'au moment de l'opération serait de quatre ans et demi à cinq ans. Dans bien des cas, l'affection évolue en un espace de temps beaucoup plus court et l'on voit des malades atteints déjà de métastases un ou deux ans après le début des accidents. Il est vrai qu'il est souvent difficile à dire si la tumeur n'est pas restée pendant quelque temps, pour ainsi dire, à l'état latent avant d'éveiller l'attention. Diverses circonstances peuvent d'ailleurs contribuer à accélérer la marche du néoplasme. Ainsi, une tumeur très pigmentée, à consistance molle, développée chez un sujet jeune, se fera généralement remarquer par la rapidité de son évolution. La structure histologique surtout joue un rôle important dans la durée que met la tumeur à parcourir ses diverses périodes.

Il arrive ici, comme du reste partout ailleurs, que des tumeurs mélaniques s'accroissent d'abord très lentement et d'une manière presque imperceptible. Dans certains cas, pendant six ou sept ans, quelques légers troubles visuels ou bien un décollement de la rétine sont les seuls signes qui appellent l'attention sur la tumeur choroïdienne.

On voit aussi parfois un néoplasme mélanique de la choroïde, encore peu développé, provoquer à un moment donné, des phénomènes inflammatoires et la phthisie de l'œil, puis rester stationnaire pendant plusieurs mois ou même plusieurs années. Berthold[1] nous en rapporte plusieurs exemples assez curieux. Cet arrêt dans le

---

1 *In Archiv. Für ophthalmologie* t. XVIII, 1 p. 184.

développement de la tumeur pourrait peut-être s'expliquer par une diminution notable dans le calibre des vaisseaux qui ont participé à l'atrophie de l'œil.

Généralement, la tumeur s'accroît d'abord d'une manière lente et arrive peu à peu à provoquer des phénomènes glaucomateux. La sclérotique oppose pendant un certain temps une barrière assez résistante à l'extension de la néoplasie. Une fois la coque oculaire perforée, la tumeur progresse souvent avec une rapidité effrayante. « C'est alors, dit Vazeille, que la mélanose manifeste son action en imprimant aux lésions qu'elle accompagne un caractère de malignité sans égale. »

C'est ordinairement à la seconde période ou au commencement de la troisième que l'on intervient et qu'on pratique l'énucléation de l'œil. Malheureusement cette opération arrive très rarement à enrayer le mal ; elle a souvent pour unique résultat de prolonger la vie du malade de quelques mois et exceptionnellement de plusieurs années.

Dans l'immense majorité des cas, la tumeur récidive peu de temps après son ablation et semble alors se développer avec plus de violence. Ces récidives se forment ordinairement sur place ou aux environs de la première tumeur. De Graefe dit avoir vu, après l'énucléation d'un œil atteint de mélanose, la récidive se faire dans l'autre œil. Cela est tout à fait exceptionnel.

Dans de rares circonstances, on a pu énucléer l'œil, alors que la tumeur était encore récente et toute petite, avant même qu'elle ait provoqué une exagération de la pression intra-oculaire. On est alors presque complètement à l'abri des récidives, tandis qu'on n'a pas plus de garantie en ce qui concerne les métastases que lorsqu'on aura opéré un mélano-sarcome ayant déjà perforé le globe et envahi les

parties molles de l'orbite. Très fréquemment, dans ces conditions, on voit survenir la généralisation sans qu'il y ait eu récidive sur place. Une opération hâtive semble seulement avoir pour résultat de retarder quelque peu le développement des métastases.

Quand la tumeur a été enlevée tardivement, comme c'est le cas ordinaire, on observe généralement plusieurs récidives successives qui se développent, à chaque fois, avec une plus grande rapidité. L'ablation des nouvelles masses néoplasiques qui gagnent de plus en plus les tissus voisins devient plus difficile, jusqu'à ce qu'enfin apparaissent les accidents terminaux de généralisation et de cachexie.

§ VI. Pronostic. — La plupart des auteurs sont d'accord pour considérer les tumeurs mélaniques de la choroïde comme extrêmement graves. Velpeau déclarait que le pire des cancers était le cancer mélané. Nélaton disait en parlant d'un néoplasme intra-oculaire : « Il suffit » de nommer la tumeur pour faire comprendre son affreuse » gravité · C'est une tumeur mélanique ! Or, les cancers » mélaniques sont peut-être de toutes les productions » hétéromorphes, celles qui ont la tendance la plus » opiniâtre à la récidive, celles qui tendent le plus à » déterminer une infection générale caractérisée par des » tumeurs dans tous les points de l'économie. »

La plupart des ophthalmologistes ont parlé de sa gravité, de sa terminaison presque toujours fatale à la suite d'infection générale prompte et de cachectisation rapide.

Sichel et Pamard furent les premiers qui distinguèrent une mélanose bénigne et une mélanose maligne. Ils exagérèrent certainement la fréquence de la première. Il semble

néanmoins établi par quelques observations que la mélanose n'est pas absolument maligne dans tous les cas.

On a dit que dans certaines circonstances, des tumeurs mélanées de la choroïde s'étaient terminées par l'atrophie ; Brière doute de l'exactitude de ces faits.

La nature histologique de la néoplasie est importante au point de vue du pronostic. Les tumeurs que l'on a désignées sous le nom de mélano-sarcomes carcinomateux seraient les plus malins, puisqu'ils sont pour ainsi dire la résultante de deux forces qui concourent au même but. Les sarcomes mous à cellules rondes présentent un caractère plus infectieux que les sarcomes durs et à cellules fusiformes. La malignité de la tumeur semble également s'accroître avec la proportion de pigment mélanique qu'elle renferme.

Si le malade est jeune, une terminaison rapide est plus fréquente.

Abandonné à lui-même, le mélano-sarcome entraîne toujours la mort. L'énucléation de la tumeur, pratiquée avant l'apparition des accidents glaucomateux, peut laisser espérer qu'il n'y aura pas de récidive ; il faut néanmoins toujours faire de grandes réserves. L'opération à la seconde période donne déjà des résultats beaucoup moins satisfaisants. D'après Brière, il y aurait récidive sur place dans les deux tiers des cas. Même sans récidive locale, on a parfois observé, peu de temps après l'énucléation faite au début de l'affection, des métastases qui prouvaient l'extrême malignité de la tumeur.

Après la perforation, il est exceptionnel qu'une intervention amène des résultats durables.

Les métastases sont à craindre surtout dans les deux premières années qui suivent l'opération. La période pen-

dant laquelle l'énucléation a été pratiquée est ici peu importante, contrairement à ce qui arrive pour les récidives, qui sont d'autant plus fréquentes que l'extirpation de l'œil a été tardive.

Füchs, dans sa statistique, sur 46 cas de mélano-sarcomes intra-oculaires, note un cas de guérison sur cinq. Ce chiffre est très exagéré ; car, la plupart de ces malades n'ont pas été observés assez longtemps En suivant, en effet, le malade, il est rare qu'on n'apprenne sa mort après un, deux ou trois ans et parfois davantage, par généralisation.

Le mélano-sarcome de la choroïde dépasse certainement en malignité toutes les autres néoplasies. Car, tout bien compté, on y trouve à peine 6 pour 0/0 de guérisons définitives, tandis que la moyenne pour les autres carcinomes est de 29 p. 0/0.

En résumé, nous pouvons dire que le pronostic des tumeurs mélaniques de la choroïde est très fâcheux. Peut-être cependant ne l'est-il pas d'une façon absolue dans tous les cas.

Observation IV (Personnelle).

Mélano-sarcome de la choroïde. — Enucléation de l'œil. — Trois récidives. — Mort. — Le facteur Henri D..., de Cysoing, âgé de 51 ans, se présente à la consultation de M. le docteur Dujardin pour une affection glaucomateuse de l'œil droit avec perte complète de la vision. Le début de la maladie remonte à plus d'un an ; mais depuis quelques semaines de fréquentes douleurs sont survenues et le malade se décide enfin à prendre l'avis d'un spécialiste.

Le globe oculaire présente tous les signes de la dégénérescence glaucomateuse à un stade déjà très avancé : cornée mi-opaque et chagrinée ; iris contigu à la face postérieure de

la cornée et d'aspect sale ; pupille largement dilatée ; reflet verdâtre du cristallin ; dilatation des vaisseaux ciliaires péricornéens. L'œil est augmenté de volume et d'une dureté excessive.

L'ablation de l'œil, proposée au malade, est pratiquée dans les premiers jours d'avril 1887. Pendant l'opération, la coque oculaire se vide partiellement par un point de la sclérotique très aminci et noirâtre. — On soupçonne l'existence d'une tumeur mélanique intra-oculaire, diagnostic vérifié par l'autopsie : on trouve, en effet, tout le segment postérieur de l'œil envahi par un néoplasme, d'origine choroïdienne, ayant les caractères typiques du mélano-sarcome.

Examen histologique. — L'examen du néoplasme a été fait par M. le professeur Augier.

Après l'ouverture du globe, on trouve dans sa cavité une tumeur qui en occupe un peu plus du tiers et qui adhère à la choroïde par une large base au niveau de l'équateur de l'œil. Cette masse a une coloration d'un brun noir foncé presque uniforme. La consistance est assez ferme. La surface est légèment bosselée.

L'examen histologique de la tumeur montre qu'il s'agit d'un sarcome fasciculé mélanique. Cette tumeur est formée, en effet, de faisceaux irrégulièrement entrecroisés. Ces faisceaux sont constitués par des éléments fusiformes très nets à noyau ovoïde. Dans l'intervalle des faisceaux, on trouve un assez grand nombre de vaisseaux et dans un point même un large espace contenant des globules rouges, comme s'il s'était produit une hémorrhagie à ce niveau.

La substance pigmentaire mélanique se présente sous deux formes différentes : une forme diffuse, qui donne une teinte couleur de verre fumé aux éléments, et une forme granuleuse qui est beaucoup moins répandue. Dans l'intervalle des faisceaux on trouve çà et là des cellules chargées de pigment, brun foncé, arrondies ou polyédriques, rappelant les cellules pigmentées de la choroïde. Les cellules choroïdiennes sont peu nombreuses relativement aux cellules fusiformes : on les trouve surtout à la périphérie de la tumeur et au niveau du point adhérent à la choroïde. Ceux de ces éléments arrondis ou polyédriques, qui sont le moins noirs, contiennent des granulations distinctes que l'on peut compter. Enfin, quelques-unes des cellules pigmentées arrondies sont nettement intra-vasculaires et ont l'aspect de leucocytes ayant englobé des granulations pigmentaires.

Après l'ablation de la tumeur, il y a une période de répit de très courte durée.

Le 9 mai suivant, le malade est examiné par MM. les docteurs Dujardin et Guermonprez : les paupières étaient saillantes, le moignon de l'œil d'un rouge noirâtre, mamelonné. Il existait en même temps des douleurs intra-orbitaires. La récidive n'étant pas douteuse, il est procédé à l'ablation du néoplasme.

Le malade est endormi par le chloroforme. M. Guermonprez débride légèrement l'angle externe de l'œil, sectionne la conjonctive supérieure et inférieure, en ayant soin de ne conserver que des portions non adhérentes à la tumeur. Après avoir été ainsi circonscrite, celle-ci est dégagée en partie au bistouri, en partie aux ciseaux mousses, en partie à la spatule. Le chirurgien est ainsi amené jusqu'au fond de l'orbite, et MM. Guermonprez et Dujardin constatent tour à tour que les tissus présentent une consistance d'aspect normal, et au fond de l'orbite, et à l'origine du canal nasal. L'hémorrhagie se fait par un certain nombre de vaisseaux du fond de l'orbite qui sont successivement tordus ou bien touchés au thermocautère chauffé au rouge sombre. Le fond est bourré d'une grande quantité d'iodoforme cristallisé. La suture de l'angle externe des paupières est assurée par quelques points de suture au crin de Florence. Le pansement est complété par des pièces sèches antiseptiques au sublimé.

Pendant les jours suivants, la réunion est bien obtenue par première intention, au niveau du débridement externe ; mais il survient un eczéma hydrargyrique très pénible pour le patient, et qui cède aux applications de vaseline boriquée et aux purgatifs doux et répétés.

En février 1888, une nouvelle récidive se manifeste ; le patient souffre beaucoup, la tumeur acquiert un volume considérable ; elle n'atteint pas le volume du poing ; mais elle repousse en avant et en dehors les paupières, surtout la supérieure qui est œdémateuse et présente dans son épaisseur quelques grosses veines superficielles. Le malade souffre dans tout le côté droit de la tête ; il ne présente aucune infection ganglionnaire. Il demande une opération aussi large que le comportent les besoins.

Le 24 février, MM. Guermonprez et Dujardin pratiquent une nouvelle opération : débridement de l'angle externe de l'œil ; circonscription de la tumeur presque immédiatement en dedans du rebord palpébral, afin de s'éloigner davantage des limites du néoplasme ; dissection délicate du sillon vertical qui se trouve à peu près au milieu de la paupière supérieure

afin de rendre moins disgracieuse la configuration de cet organe ; dégagement de la tumeur qui se fait très facilement

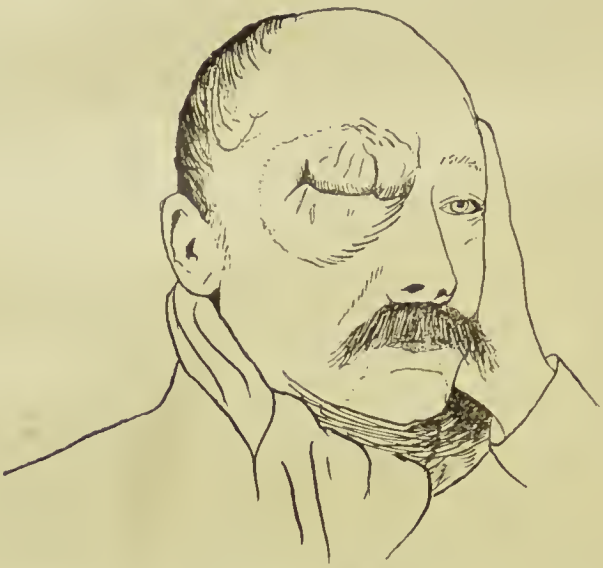

Fig. 1. — Avant la troisième opération.

sans autre secours que les doigts ou les instruments mousses, presque sans perte de sang et laisse à découvert le tissu osseux lui-même dans tout le pourtour de l'orbite à l'exception de la portion inféro-interne. L'enlèvement est continué par un morcellement vers le fond de l'orbite ; il est ensuite achevé à l'aide de la curette tranchante jusqu'à la partie la plus reculée où il faut malheureusement laisser quelques portions du tissu néoplasique qui se prolongent dans la cavité crânienne. L'écoulement sanguin se fait sans aucun jet, en bavant uniformément sur toute la surface. Un copieux lavage à la solution de sublimé tiède est pratiqué et l'hémostase est assurée par l'accumulation d'une couche de quelques millimètres d'iodoforme cristallisée maintenue par une éponge des Antilles, choisie parmi les plus douces et taillée de façon à n'exercer aucune pression, aucune distension. Un seul point de suture suffit pour reconstituer l'étendue normale de la fente palpébrale.

La guérison se fait normalement. Au huitième jour les

portions antérieure et centrale de l'éponge sont enlevées par morcellement et sans grande difficulté au moyen d'une pince à anneaux. Les portions les plus postérieures sont trouvées adhérentes et abandonnées au fond de l'orbite. Les paupières n'étant plus soutenues s'enfoncent dans la cavité orbitaire à une certaine profondeur.

A la fin d'avril suivant, survient une dernière récidive pour laquelle le malade demande encore une opération, par ce motif qu'il souffre au point de ne plus dormir et que les douleurs ne sont plus seulement hémicrâniennes, mais qu'elles s'étendent dans tout le maxillaire supérieur. Il présente, en effet, une tuméfaction non seulement de l'orbite, mais encore

Fig. 2. — Avant la quatrième intervention.

des régions temporale, jugale et maxillaire supérieur droites. La tumeur est encore étalée, bien circonscrite; elle est plus

dure que le tissu environnant; elle s'étend depuis l'angle interne de l'œil et le sourcil d'une part jusqu'à la partie moyenne de la joue à un centimètre et demi au-dessous de l'arcade zygomatique et même jusqu'à deux travers de doigt en avant de l'antitragus. Enfin, elle empiète un peu sur le côté droit du nez. Cette tumeur est dépressible et présente peu de consistance; on ne peut la faire mouvoir sur les plans profonds. L'état général est altéré par l'amaigrissement, la pâleur et la diminution des forces du malade.

Sur ses instances, le malade est opéré le 24 avril. M. Guermonprez commence par nettoyer soigneusement la région: lavage au savon, puis avec la solution de sublimé à 2 p. 0/00.

Il est fait d'abord une incision horizontale commençant à la commissure externe de l'œil et se prolongeant dans une étendue de 6 à 7 centimètres. Cette incision correspond à peu près à la limite supérieure de la tumeur. La peau est décollée à l'aide du bistouri; on évite avec soin d'entamer le néoplasme. Bientôt l'opérateur se voit amené à un débridement vertical de 4 à 5 centimètres partant du milieu de l'incision primitive. Il est dès lors facile d'atteindre les limites inférieures de la tumeur.

La région est très vasculaire et il s'écoule, en nappe, une notable quantité de sang pendant l'opération.

Après le dégagement de la tumeur, on introduit le doigt par l'espace supérieur, entre l'os et le néoplasme, les os n'étant pas envahis par le tissu de nouvelle formation, mais étant manifestement érodés, d'un tissu raréfié et plus vasculaires tout autour de la tumeur Celle-ci n'est adhérente qu'en certains points, particulièrement au niveau des insertions aponévrotiques, au fond de l'orbite d'une part, à la limite du canal zygomatique d'autre part.

La tumeur est facilement détachée de haut en bas; inférieurement, elle présente des prolongements assez étendus. Dans l'orbite, on trouve de petites masses néoplasiques qui ont davantage encore érodé le plancher, et par une perforation on introduit facilement le doigt jusque dans l'antre d'Higmore où l'on sent des prolongements de la tumeur difficiles à délimiter.

M. Guermonprez enlève rapidement la masse principale, puis toutes les portions qui se trouvent dans l'orbite, dans le sac lacrymal et dans l'orifice de nouvelle formation qui fait communiquer l'orbite et le sinus maxillaire. Ces dernières forment une dizaine de petits noyaux du volume d'une noisette. Il est impossible d'enlever une portion qui se trouve adhérente à la partie la plus reculée du sinus maxillaire. L'ablation complète aurait nécessité des délabrements considérables des parties osseuses de la face, et vers le fond de l'orbite, on avait

la certitude d'intéresser les méninges et l'encéphale, par ce motif que les os étaient très amincis et peu résistants.

L'hémostase a été faite pendant le cours de l'opération. Celle-ci terminée, on lave soigneusement la plaie avec la solution de sublimé. Une petite éponge antiseptique est placée dans l'orbite et les lèvres de la plaie sont adossées au moyen d'une quinzaine de sutures au crin de Florence.

Pansement à la gaze iodoformée. Le pansement est renouvelé chaque jour sans accident hémorrhagique. Le malade est fatigué, somnolent; mais ne souffre plus. La température est de 37° 2 le 24 au soir; 37° 6 et 37° 8 le 25; 36° 8 et 37° 2 le 26; elle est encore 37° 6 le 27 au matin; mais un léger frisson survient pendant l'après-midi, et le soir de ce même quatrième jour la température s'élève à 39° 3. Pendant la nuit, le malade est agité. Son sommeil est interrompu par des rêves qui se rapportent à son ancienne profession de facteur. Le 28 au matin, la température est de 39° 2. Le pouls est lent. Il survient un vomissement, et un peu de tremblement des mains; une légère surdité et de l'hésitation dans la parole. Toutefois, le malade affirme qu'il ne souffre plus; mais, dès qu'il fait un mouvement pour s'asseoir, il survient quelques vertiges. Le soir la température s'élève à 40°; la faiblesse augmente.

Le 29. au matin, le malade est très affaibli, refuse toute alimentation, ne répond plus. La température n'est plus que 39° 4; mais l'épuisement progresse rapidement, et le malade s'éteint doucement sans incident notable un peu avant midi. Pendant les dernières heures, on a cru remarquer quelques légers mouvements convulsifs, irrégulièrement disséminés dans les membres.

L'autopsie n'a pu être faite.

L'examen de la tumeur a été fait par M. le Docteur Toison. Dans son plus grand diamètre, elle a 9 centimètres. Le diamètre transversal maximum, à la partie médiane du néoplasme, mesure 0,055 millim. L'épaisseur moyenne est de 1 centim. 1/2.

La consistance est semi-molle, un peu élastique. La tumeur a un peu l'aspect d'un encéphaloïde; mais elle est plus ferme que l'encéphaloïde.

La coupe présente des stries d'une teinte violacée, noire (mélanique). En passant le doigt au niveau des points les plus colorés, on éprouve une sensation de dureté, de rugosités.

Au microscope on voit que la tumeur est composée de travées fasciculées, limitant des espaces de dimensions variables; ces derniers contiennent des éléments cellulaires. Les travées paraissent formées de cellules très allongées en files; ces cellules contiennent des noyaux fusiformes, eux-mêmes très

allongés, rappelant celui des fibres musculaires lisses. Les éléments fusiformes des travées offrent des dimensions et des formes, d'ailleurs un peu variables dans leurs détails. Les cellules de forme régulière, en général sphéroïdale, sont formées d'un corps protoplasmique assez volumineux, présentant un reticulum cellulaire assez net.

Quant au pigment, il se présente sous l'aspect de petites granulations brunâtres, sphéroïdales, mais de volume extrêmement variable.

Le pigment paraît disposé dans la totalité du corps cellulaire.

Observation V (inédite.)

Sarcome mélanique de la choroïde.— Iridectomie.— Enucléation de l'œil.— Récidive ; cachexie et mort.— Melle Hort..., cinquante six ans, d'Onnaing, vient consulter M. le docteur Dujardin, en 1884, pour une affection de l'œil droit qui a débuté, il y a un an, et a fait perdre complètement la vue de ce côté.

L'œil est gros ; il présente les signes extérieurs d'un glaucome inflammatoire subaigu ; l'hypertension du globe est considérable ; de fréquentes douleurs sont ressenties dans le région périorbitaire et dans la tête.

Une iridectomie pratiquée quelques jours après amène une détente momentanée : l'œil devient moins dur ; la cornée perd son aspect chagriné et laisse mieux voir l'iris. Les douleurs cessent complètement pendant trois semaines, et reparaissent ensuite, augmentant progressivement de fréquence et d'intensité, au point de finir par ne plus laisser un instant de répit.

L'ablation de l'œil est proposée à la malade et, en fin de compte, acceptée comme moyen de mettre un terme à une situation devenue intolérable.

Pendant cette opération, on remarque sur le globe oculaire dépouillé de la conjonctive, plusieurs bosselures scléroticales, violacées, presque noirâtres, qui permettent de supposer l'existence d'un mélanome intra-oculaire, point de départ des accidents glaucomateux ultérieurs.

L'autopsie de l'œil confirme cette supposition : l'hémisphère postérieur est rempli par un néoplasme mélanique d'origine choroïdienne avec refoulement en avant du cristallin et du diaphragme irien. Il reste à peine un vestige de la chambre antérieure.

La sclérotique, très amincie au niveau des bosselures si-

gnalées plus haut, était certainement prête à s'ouvrir sous l'effort de la pression intra-oculaire exagérée, due à l'accroissement de la tumeur.

L'ablation de l'œil, après une période de calme de peu de durée, est suivie d'une récidive du néoplasme dans l'orbite avec infection ganglionnaire et cachexie cancéreuse, qui ne permettent pas une nouvelle intervention chirurgicale.

La malade meurt d'épuisement huit mois après l'énucléation de l'œil.

Observation VI (inédite.)

Tumeur mélanique de la choroïde. — Enucléation de l'œil. — Récidive. — Le nommé Ox.... âgé de cinquante-deux ans, demeurant à Roubaix, a été opéré il y a environ douze ans, par le Dr Cuignet (de Lille), qui a pratiqué l'iridectomie pour une affection glaucomateuse ayant aboli entièrement la vision.

Il vient consulter, en 1885, M le Dr Dujardin se plaignant de douleurs fréquentes de l'œil gauche: on constate une hypertension du globe avec injection périkératique. Sous la conjonctive bulbaire paraissent des bosselures noirâtres, scléroticales qui permettent de croire à l'existence d'un néoplasme mélanique intra-oculaire.

L'énucléation, jugée indispensable, est pratiquée quelques jours après. Pendant l'opération, la coque oculaire se vide en partie au niveau d'une des bosselures par suite de l'amincissement du tissu scléral. L'examen macroscopique et plus tard l'examen histologique confirment l'existence d'un mélanosarcome choroïdien remplissant toute la cavité de l'œil.

Le malade se présente à différentes reprises à la consultation, et au bout d'un an environ on constate un commencement de récidive. Le malade est obligé de renoncer à porter son œil artificiel. La cavité orbitaire se remplit de nodosités cancéreuses; les paupières, projetées en avant, deviennent dures et tendues. Engorgement des ganglions sous-maxillaires; fréquentes douleurs de tête pour lesquelles on prescrit l'extrait thébaïque et l'antipyrine. — On laisse entendre au malade qu'il sera nécessaire de recourir à une nouvelle intervention chirurgicale: le curage de l'orbite pour extirper le cancer. Cette perspective décourage sans doute le malade, car, depuis, nous ne l'avons plus revu.

S'il était permis de supposer que le début de l'affection remonte à la première opération pratiquée par le Dr Cuignet, l'intérêt de cette observation résiderait particulièrement dans l'évolution lente qu'aurait suivie la tumeur.

CHAPITRE VI

ANATOMIE PATHOLOGIQUE DES TUMEURS MÉLANIQUES DU GLOBE OCULAIRE

Quelques auteurs (Lebert, de Graefe, Knapp, Hirschberg) ont décrit sous le nom de *mélanomes bénins*, des plaques pigmentées saillantes, certaines taches ou de petites tumeurs congénitales que l'on observe parfois sur les diverses parties du globe oculaire : *verrues pigmentées ou nœvi de l'iris*, *taches sclérotícales*, etc... Nous nous sommes expliqué à ce sujet dans les chapitres précédents. Nous nous occuperons ici, seulement des tumeurs mélaniques proprement dites, dont l'étude anatomo-pathologique présente un réel intérêt.

Les mélanomes simples infectieux, qui consistent en une accumulation de pigment mélanique dans les éléments normaux préexistants, sans production d'aucun tissu hétéromorphe, assez fréquents chez le cheval, rares chez l'homme, n'ont guère été observés au niveau de l'œil. Ces mélanomes infectieux détruisent les tissus et se généralisent comme les tumeurs les plus malignes.

Les néoplasmes mélaniques que l'on rencontre au niveau du globe oculaire peuvent être classés en deux grandes catégories : Dans la première rentrent les tumeurs qui dérivent du tissu connectif ou lamineux, *sarcome, fibro-sarcome*; à la seconde appartiennent toutes les tumeurs qui ont les épithéliums pour élément fondamental : *carcino-mélanome*, *épithélioma mélanique.*

Les caractères macroscopiques de ces néoplasies ont été pour la plupart décrits à propos des symptômes. Qu'elles soient sarcomateuses ou carcinomateuses, elles présentent, à l'œil nu, la même apparence et il est impossible de les différencier sans le secours du microscope.

Leur consistance est variable ; généralement molles quand elles se composent de cellules rondes, elles offrent une dureté plus ou moins grande quand elles sont formées de cellules fusiformes. Quelquefois, elles finissent par se liquéfier et ressemblent alors à un kyste rempli d'une matière noire comme de l'encre.

Leur volume est très variable. — Elles sont généralement arrondies au début, elles sont lisses ou lobulées.

La coloration, qui est le caractère essentiel des tumeurs mélaniques, n'est en général pas uniforme, elle diffère non seulement d'une tumeur à l'autre, mais encore dans les diverses parties d'un même néoplasme. Si l'on fait une coupe, la surface de section est ordinairement molle, pulpeuse, friable, présentant des parties absolument noires à côté desquelles se trouvent d'autres portions plus claires.

Quelquefois on y rencontre des stries blanchâtres très fines qui ont fait comparer à une truffe l'aspect de ces tumeurs. Quand la pigmentation est peu abondante, les

néoplasmes offrent une teinte seulement jaunâtre ; dans certains cas, ils sont entièrement d'un noir intense; enfin, ils peuvent être composés de parties blanches, grises, brunes ou noires, irrégulièrement distribuées et présenter alors un aspect marbré. Les portions les plus jeunes sont aussi les moins foncées.

§ I. Sarcome mélanique. — Encore appelé *mélano-sarcome*, *sarcome mélanotique*, *sarcome pigmentaire*, *tumeur fibro-plastique pigmentée* (Robin). C'est la variété de beaucoup la plus commune. La plupart des tumeurs noires que l'on observe soit à l'extérieur, soit à l'intérieur du globe oculaire sont des mélano-sarcomes.

Robin se met en contradiction formelle avec Virchow, Billroth et la plupart des anatomo-pathologistes quand il affirme que presque toutes les tumeurs mélaniques de l'œil sont de nature *épithéliale* et que les carcino-mélanomes y sont beaucoup plus fréquents que les mélano-sarcomes.

On divise les sarcomes mélaniques en deux sous-variétés, d'après la forme de leurs éléments constitutifs : Les mélano-sarcomes *fuso-cellulaires* et les mélano-sarcomes *globo-cellulaires*. Ces derniers comprennent encore deux espèces particulières, les sarcomes à *petites cellules* et ceux à *grandes cellules* arrondies. — Ces distinctions ont quelque importance au point de vue du pronostic, car, il est prouvé qu'une tumeur présente une malignité d'autant plus grande que son tissu offre une structure plus rapprochée du tissu embryonnaire: Ainsi les sarcomes à cellules rondes et petites (sarcome encéphaloïde mélanique) sont plus à craindre et ont une marche plus rapide que les sarcomes à cellules fusiformes allongées, qui se font généralement remarquer par la lenteur de leur évolution.

Au microscope on aperçoit donc, suivant le cas, des cellules embryonnaires arrondies ou fusiformes, contenant un ou plusieurs noyaux, et qui sont le plus souvent disposées en larges faisceaux entrecroisés. — Des vaisseaux sanguins, en quantité plus ou moins considérable, rampent entre les faisceaux : leur paroi très friable n'est constituée que par des éléments embryonnaires. Les sarcomes à cellules fusiformes qui sont les plus fréquents au niveau du segment postérieur de la choroïde, sont moins vasculaires et plus durs que ceux à cellules arrondies. Ces derniers se développent plus rapidement et se rencontrent plutôt à la partie antérieure du tractus uvéal.

Les cellules qui occupent la périphérie de la tumeur sont souvent peu ou point colorées. D'autres, plus âgées, présentent quelques granules mélaniques dans leur protoplasma, autour du noyau. Des granules apparaissent ensuite dans le noyau lui-même qui, par l'augmentation de la pigmentation , devient invisible. Au bout d'un certain temps, la cellule, quelle que fût sa forme primitive, a pris l'apparence d'une petite masse globuleuse uniformément noire. Il arrive souvent alors que l'enveloppe de la cellule se détruise et mette en liberté un liquide tenant en suspension des granulations mélaniques. C'est ainsi que se forment dans les tumeurs anciennes, des collections plus ou moins abondantes d'un liquide foncé et noirâtre qui s'écoule souvent pendant leur extirpation. Fréquemment, les cellules contiennent des produits de régression et en particulier des gouttelettes graisseuses.

Si le mélano-sarcome récidive, la nouvelle tumeur a la même structure que le néoplasme primitif. Néanmoins, les éléments de nouvelle formation sont plus petits, en général, et les vaisseaux sont plus nombreux.

On a désigné sous le nom de *fibro-sarcomes* des néoplasmes que Lebert a décrits sous le nom de tumeurs *fibro-plastiques*. Ils se composent d'éléments très allongés, fusiformes et réunis en faisceaux bien distincts s'entrecroisant en tous sens. Le tissu embryonnaire y montre un commencement d'organisation en tissu fibreux ou conjonctif. Ces néoplasmes sont peu vasculaires et leur structure se rapproche beaucoup du tissu conjonctif adulte. Ils sont presque toujours mélanotiques à un faible degré. Leur évolution est généralement plus lente que celle des sarcomes à cellules rondes ou fusiformes.

§ II. Carcinome mélanique. — Connu aussi sous les noms de *mélano-carcinome*, *carcinome-mélanotique*, etc. Le carcinome mélanique de l'œil paraît être très rare, quoi qu'en dise Robin.

Dans ces tumeurs, on trouve un stroma fibreux circonscrivant des alvéoles. Les cellules irrégulières renfermées dans les alvéoles sont assez volumineuses et contiennent plusieurs noyaux. Les grains mélaniques y sont souvent irrégulièrement répartis : peu nombreux dans certaines cellules, ils sont très abondants en d'autres, au point de masquer complètement les noyaux. Les faisceaux conjonctifs qui forment les cloisons des alvéoles sont également infiltrés de granulations pigmentaires, tantôt disséminées, tantôt agglomérées sous forme de petites traînées interposées aux faisceaux. Dans certains cas, les cellules du carcinôme ne sont guère pigmentées ; la matière noire semble s'être déposée de préférence dans la trame. Ces tumeurs fournissent généralement un suc noir très abondant. Leur malignité est des plus considérables.

La plupart des auteurs désignent sous le nom de *mélano-sarcomes carcinomateux* des tumeurs que Virchow appelait *Sarcomes globo-cellulaires alvéolaires pigmentés* [1] et qu'on a l'habitude de considérer comme des néoplasmes mixtes. Pour M. Perrin, ce seraient des sarcomes mélaniques ayant subi, à un moment de leur développement, une transformation qui a rapproché leur structure de celle du carcinome [2], tandis que Robin les considère comme des tumeurs épithéliales mélaniques, tant au point de vue clinique qu'au point de vue histologique [3].

A côté des alvéoles caractéristiques du carcinome, on rencontre le tissu amorphe et les cellules du sarcome soit rondes (sarcome mou) soit fusiformes (sarcome dur).

Souvent ces différences de structure s'observent sur des coupes, en des points très rapprochés, sans qu'on puisse reconnaître aucun ordre régulier dans leur distribution.

La plupart des histologistes admettent cette coexistence, dans certains cas, des éléments de deux tumeurs malignes dans un même néoplasme. Virchow compare les deux tumeurs aux branches d'un arbre portées sur un même tronc et pouvant, suivant la greffe, donner des produits un peu différents.

Il est probable que chacun de ces néoplasmes, *sarcome* et *carcinome*, se développe d'une manière isolée et qu'il n'y a pas simple transformation de l'une d'elles en l'autre.

Quelquefois, l'une des variétés, le plus souvent le carcinome, se développe plus rapidement et l'emporte sur l'autre. C'est ainsi que l'on a observé sur des tumeurs de

---

1 Virchow. *Path. des tumeurs*, p. 182 et 251.

2 *Dict. encyclopédique*. Art. Choroïde.

3 *Dict. encyclopédique*. Art. Mélanose.

récidive, le tissu carcinomateux occupant une étendue beaucoup plus considérable que dans la tumeur primitive.

Le pigment présente ici la même distribution que dans les tumeurs précédentes.

Le plus souvent, dans le cas de tumeur mélanique choroïdienne, la rétine reste longtemps intacte, formant quelques replis et se trouvant isolée du néoplasme par le liquide. Quelquefois cependant, une portion de cette membrane peut contracter une union hâtive : à ce niveau, le tissu rétinien subit une dégénérescence qui se produit ordinairement dans le sens du gliôme. Les histologistes allemands ont donné le nom de *glio-sarcomes*, à des tumeurs intra-oculaires qui se rapprochent, par leur structure, du système nerveux, sans être nerveuses elles-mêmes, étant parties de la névroglie, sans que les éléments nerveux proprement dits aient participé à leur formation.

A la surface antérieure du globe oculaire, les sarcomes mélaniques renferment assez souvent des cellules épithéliales et parfois des globes épidermiques.

M. le professeur Panas, dans son *Anatomie pathologique de l'Œil*, étudiant les tumeurs mélaniques de la conjonctive, s'exprime ainsi : « Pour ce qui est de la structure intime de ces tumeurs, il semble résulter des observations publiées jusqu'ici, qu'on doive les rattacher aux *sarcomes mélaniques*, avec cette particularité toutefois que les éléments constitutifs n'offrent pas partout la même disposition. C'est ainsi, qu'en certains endroits, il s'agit d'éléments fusiformes, qu'ailleurs on a affaire à des cellules embryoplastiques arrondies, et que sur d'autres

points ces mêmes éléments pressés entre eux représentent des globes épithéloïdes. »

Dans certains cas, on a trouvé les masses épithéliales en si grande quantité qu'on a désigné les tumeurs sous le nom d'*épithéliomas mélaniques*. Souvent, c'est l'élément sarcomateux qui domine et quelquefois il forme à lui seul tout le néoplasme extra-oculaire.

Ce qui caractérise en somme ces tumeurs, c'est la présence à côté de cellules sarcomateuses arrondies ou fusiformes, le plus souvent groupées en faisceaux, de globes épidermiques plus ou moins nettement dessinés.

On trouve des granulations mélaniques qui ont infiltré à des degrés divers, les différents éléments qui constituent la tumeur.

§ III. Du pigment mélanique. — Les opinions les plus diverses ont été émises au sujet de la nature et de l'origine du pigment que l'on rencontre au sein de ces néoplasmes. Ce sont là, d'ailleurs, des questions qui sont loin d'être complètement élucidées.

La *mélanine* ou *mélaïne* se présente généralement sous forme de petits grains arrondis, d'une coloration plus ou moins foncée. Leur volume peut varier de 1 μ à 9 μ ; on en trouve même d'extrêmement petits. Les plus ténus sont souvent animés d'un mouvement brownien.

Le pigment mélanique offre de grandes analogies avec les granulations pigmentaires de la couche muqueuse de Malpighi et de la choroïde.

Les grains de mélanine sont ordinairement renfermés dans les éléments qui constituent les tumeurs noires. Si on les trouve à l'état de liberté, c'est que, à un moment donné,

les éléments cellulaires se sont dissociés et ont laissé échapper leur contenu. Un certain nombre de granulations peuvent alors se réunir, s'agglutiner et former de petits blocs irréguliers de coloration noirâtre.

La mélaïne est une substance très stable et qui résiste à la plupart des réactifs. L'acide sulfurique concentré ne l'attaque même pas, ainsi que l'a établi Robin. La potasse caustique fraîchement préparée et portée à l'ébullition la dissout en partie ; il en est de même des carbonates alcalins.

Deux théories ont été émises pour expliquer l'origine du pigment. La première le fait dériver du sang, du globule rouge, de l'hématine ; la seconde invoque l'activité propre des cellules qui posséderaient la propriété d'élaborer la matière mélaïnique.

D'après Breschet, Rokitansky, Rindfleisch, Virchow, etc., la mélanose hématique serait la seule, la vraie. Ces auteurs admettent en effet que tout pigment provient des globules rouges du sang; les hématies pénètreraient dans les éléments cellulaires des tumeurs et s'y transformeraient ultérieurement en pigment noir. La richesse vasculaire qui caractérise ordinairement ces néoplasmes serait d'ailleurs favorable à la production d'épanchements sanguins.

Langhaus[1] essaie de démontrer que tout pigment trouvé dans les tumeurs mélaniques se développe par métamorphose des globules rouges. Il assure qu'un grand nombre des granulations pigmentaires les plus volumineuses présentent exactement la forme des hématies. Elles sont souvent déformées ; on retrouve néanmoins dans plusieurs la dépression centrale ou la forme de biscuit.

---

1 *Archiv. of ophthalmology of New-York*, 1888. — *British médical*.

Hirschberg et Birnbacker[1] sont d'avis que le pigment des tumeurs mélaniques choroïdiennes ne dérive pas seulement du pigment choroïdien ; ils lui assignent également une origine intra-vasculaire.

D'autres comme Lebert, Robin, Cornil et Ranvier refusent à la mélanine toute origine hématique. Ils font remarquer, à cet égard, que chez certains animaux inférieurs dont le fluide nourricier est incolore et ne renferme pas de globules rouges, il peut se développer un pigment tout à fait analogue à la mélanine. C'est ce qui arrive, par exemple, pour la poche à encre de la seiche. Les pigments des embryons de certaines grenouilles et des tritons se forment avant que la circulation ne soit établie.

L'acide sulfurique détruit le pigment hématique. Il y a des tumeurs absolument mélaniques qui n'ont qu'une circulation intrinsèque tout à fait rudimentaire ou tout à fait intacte.

On a quelquefois observé des épanchements sanguins à l'intérieur du tissu sarcomateux : on trouve alors toutes les phases que subit la matière colorante du sang métamorphosé, du jaune au jaune rougeâtre, au rouge foncé, puis au noir, absolument comme les dépôts de matière colorante dans les hémorrhagies. Les granulations mélaniques, au contraire, sont noires d'emblée, arrondies et réfringentes (Cornil et Ranvier).

Ce qui tendrait encore à prouver que les cellules fabriquent elles-mêmes leur pigment, c'est que les granulations apparaissent d'abord autour du noyau et non à la périphérie, et que les cellules jeunes n'ont pas d'abord un

---

1 *In centralblatt*, 1885.

caractère pigmenté bien défini, mais se pigmentent dans la suite.

Wiegand fait dériver le pigment des mélano-sarcomes du limbe, des germes pigmentés inclus dans le tissu du bord scléro-cornéen.

Addario [1], après avoir montré que les tumeurs mélaniques se développent seulement dans les points de l'organisme où préexistent des cellules pigmentées, conclut que le pigment mélanique de ces tumeurs est dû à une activité propre de leurs éléments cellulaires, qui ressemble à celle des cellules préexistantes. — Les cellules nouvelles héritent des anciennes la propriété de former de la mélanine. C'est pourquoi, les cellules qui ont émigré et qui ont servi de point de départ aux métastases prolifèrent et donnent naissance à des tumeurs également pigmentées.

L'analyse chimique a aussi contribué à étayer l'une ou l'autre théorie : certains auteurs se sont appuyés sur la présence du fer dans les granulations, pour conclure à leur origine hématique. Mais des analyses récentes et plus rigoureuses ont paru démontrer que le fer n'y existait point.

Berdez et Nencki [2] ont dernièrement isolé d'une tumeur sarcomateuse et pigmentée une substance qu'ils ont nommée *phymatorrhusin;* sa composition est la suivante : C = 53 ; H = 4 ; Az = 10 ; S = 10. Cette matière se présente sous l'aspect de petits grains noirâtres. L'analyse spectrale ne fait pas découvrir de raies dans le spectre. Les résultats de l'analyse élémentaire, disent les auteurs, montrent que

---

1 *Loco citato.*

2 *Ueber die Farbstoffe der Melanotischen sarcome* (*Revue de Hayem*), 1888.

la matière pigmentaire des tumeurs n'offre aucune analogie de composition avec la matière colorante du sang. Il faudrait, d'après eux, absolument abandonner l'hypothèse qui fait provenir la matière colorante des tumeurs mélanotiques de l'hémoglobine. D'autre part, la grande richesse du *phymatorrhusin* en soufre est une preuve comme quoi la formation de cette matière colorante implique la désassimilation d'une grande quantité de matières albuminoïdes. Landwehr [1] est arrivé au même résultat.

D'après Oppenheim [2], on trouverait dans les tumeurs mélaniques deux variétés de pigment : l'un, réuni en amas au voisinage des vaisseaux, résulte de la résorption des globules rouges extravasés, il est riche en fer comme l'hémoglobine ; l'autre, contenu dans les cellules, ne provient pas directement des globules rouges ; l'analyse y décèle une quantité considérable de soufre. Il paraît, par conséquent, dériver d'une destruction des substances albuminoïdes. Cependant, comme ces substances albuminoïdes doivent provenir elles-mêmes du sang, Oppenheim ne croit pas devoir faire deux formes distinctes de cancers mélaniques.

Il nous semble, en somme, qu'il y a lieu de distinguer la pigmentation des tumeurs due à la matière colorante du sang et provenant le plus souvent d'extravasations sanguines, de la mélanose véritable tirant son aspect extérieur de la présence d'un pigmentum spécial, de la mélanine ou mélaïne. Dans le premier cas, en effet, où il s'agit d'une mélanose hématique, appelée fausse mélanose par un cer-

---

1 *Ueber Mélanin* (*Revue des Sc. méd. de Hayem*, 1888).
2 *Beitrage* (*Revue des Sc. méd. de Hayem*, 1888).

tain nombre d'auteurs, le pronostic des tumeurs n'est nullement influencé par la coloration qu'elles présentent; tandis que l'existence de granulations mélaniques a toujours paru augmenter d'une façon notable la malignité des néoplasies.

Cette malignité spéciale a même fait penser à certains auteurs que les grains de mélanine pourraient bien être des organismes rudimentaires, jouant un certain rôle dans l'extension et la propagation des tumeurs.

Galezowski faisant une communication sur les épithéliomes et les mélano-sarcomes oculaires *au troisième Congrès français de chirurgie* (1888) s'exprime ainsi : « Quoique l'origine bacillaire des tumeurs malignes ne soit pas encore démontrée, nous ne savons pas ce que l'avenir va nous réserver; mais ce qui ne me paraît pas douteux, c'est qu'il doit y avoir des spores particuliers, propres à chacune de ces tumeurs, et ce sont ces spores qui se répandent et se propagent d'un tissu à l'autre par voisinage. »

Bard[1] s'appuie sur la marche progressive des néoplasmes mélaniques, sur la présence de granulations pigmentaires au pourtour des foyers de propagation, sur leur accumulation de plus en plus intensive au fur et à mesure de l'ancienneté de la lésion ou de l'envahissement de l'économie, pour supposer que les grains mélaniques pourraient bien être l'organisme parasitaire qui donne à ces tumeurs leur malignité spéciale. Ce ne serait pas un microbe; mais un de ces organismes sporulaires du genre

---

1 *De la nature parasitaire de la mélanose et de certaines tumeurs mélaniques* (*Lyon médical*, 22 mars 1885).

du champignon de l'*actinomycose*, qui serait l'agent propagateur de la tumeur mélanique.

Lorsque la généralisation arrive, on trouve dans divers organes, particulièrement dans le foie, des tumeurs qui ont exactement la structure de la tumeur primitive. Nous ne nous en occuperons pas ici ; nous dirons seulement quelques mots des altérations que l'on observe à cette époque dans certains liquides de l'organisme.

Lorsque des noyaux métastatiques se sont produits dans le tissu pulmonaire, les crachats du malade peuvent être gris ou noirâtres ; mais on a vu quelquefois l'expectoration ne présenter aucune coloration particulière, malgré l'existence de ces noyaux.

Généralement, lorsque le foie est le siège de métastases, les urines possèdent la propriété de noircir, lorsqu'on les laisse exposées à l'air pendant quelques heures (Eisselt), ou bien lorsqu'on y ajoute de l'acide azotique ou du bichromate de potasse. Cela ne s'observe guère avant la période de généralisation, et peut exister en dehors de la mélanose, dans d'autres maladies. On a pu, dans certains cas, trouver au microscope des granulations mélaniques dans les urines.

L'examen microscopique, pratiqué vers la fin de la maladie, fait ordinairement voir dans le sang des grains de mélanine et même des cellules pigmentées. Cette constatation doit être regardée comme d'un très mauvais pronostic ; car, elle est une preuve que l'organisme entier est déjà infecté et qu'aucune intervention chirurgicale ne pourra désormais ralentir les progrès du mal.

CHAPITRE VII.

TRAITEMENT DE LA MÉLANOSE DU GLOBE OCULAIRE

Le traitement des tumeurs mélaniques du globe oculaire est uniquement chirurgical. L'intervention nous semble opportune dans un grand nombre de cas. Nous ne sommes plus au temps de Dupuytren : il considérait l'insuccès comme si habituel, qu'il posait en principe de ne pas tenter d'opération, lorsqu'on est bien assuré qu'on a affaire au cancer noir.

Clauzel admettait que l'intervention pouvait provoquer l'apparition et hâter le développement des tumeurs métastatiques. Cela ne paraît pas probable, puisque la tumeur primitive est elle-même le principal, le vrai point de départ de l'infection générale.

Nous examinerons successivement la conduite qu'il convient de tenir en présence des néoplasmes pigmentés développés soit à l'extérieur, soit à l'intérieur du globe de l'œil, et arrivés aux diverses périodes de leur évolution.

La mélanose extra-oculaire peut, on l'a vu, n'être d'abord

qu'une simple tache mélanique ou bien une très petite tumeur, restant stationnaires pendant longtemps. Dans ces conditions, il est préférable de s'abstenir, afin de ne pas réveiller, par le trauma opératoire, la diathèse qui sommeille.

Aussitôt que le néoplasme semble prendre de l'extension, qu'il arrive à causer de la gêne ou de la difformité, il faut intervenir. Il est même bon de le faire rapidement.

Si la tumeur est *peu développée, facilement limitable,* et n'a pas entamé profondément les tissus sclérotical et cornéen, on peut tenter l'extirpation limitée au néoplasme seulement ; mais, c'est à condition de le faire aussi largement que possible, en ayant soin de cautériser ensuite la plaie avec les petits couteaux fins du galvano-cautère.

Warlomont et Testelin, après avoir rapporté une obser-tion de tumeur mélanique épibulbaire, ajoutent : « que la mélanose et la matière cancéreuse peuvent s'épancher dans l'épaisseur de la conjonctive et rester longtemps confinées dans cette membrane sans envahir les autres tissus de l'œil, et que le conseil donné par Mackensie, de respecter l'œil, en pareil cas, quand la vue est intacte, est bon à suivre ».

Virchow a formulé cette loi générale que les tumeurs malignes sont d'abord des affections locales, et qu'elles ne récidivent pas, si on les enlève au début. Pour les néoplasies mélaniques, mêmes enlevées au début, la récidive est la règle. Cela résulte sans doute de la difficulté qu'il y a à extirper d'une façon suffisamment complète tout le tissu morbide.

C'est en raison de ces récidives que Desmarres, Nélaton, de Graefe, Bowman avaient résolu de sacrifier toujours les

yeux atteints d'épithélioma ou de sarcome de l'hémisphère antérieur et de les énucléer dans tous les cas.

« Aujourd'hui nous guérissons ces yeux, dit Galezowski, lorsque la tumeur est encore limitée et circonscrite ; mais nous nous attendons à des récidives qui nous obligent à des interventions répétées aboutissant fatalement à la guérison ». Ces interventions consistent en cautérisations profondes, au galvano-cautère, des points suspects qui apparaissent au niveau de la cicatrice de la plaie opératoire. Deux ou trois cautérisations suffiraient à amener la guérison, en conservant l'intégrité de l'organe.

Toutefois, le mal n'est pas toujours aussi facilement combattu : il est alors nécessaire de recourir à une opération plus radicale.

Lorsque le néoplasme *ne peut être enlevé complètement*, qu'il a contracté des adhérences intimes et profondes avec la coque oculaire ou bien qu'une récidive rapide vient dénoter une malignité spéciale, il faut décider au plus tôt le malade à faire le sacrifice d'un œil dont l'acuité visuelle est souvent encore très peu endommagée.

Quelque discrétion qu'on y mette, on peut lui faire apprécier la gravité particulière de sa maladie ; on peut et on doit arriver à lui faire comprendre la très grande probabilité, la presque certitude d'un envahissement de la tumeur vers les parties voisines ; au besoin, il ne faut pas lui cacher les menaces des manifestations métastatiques. Il importe surtout de bien insister sur les limites de l'opportunité de l'intervention chirurgicale dont il s'agit. Il ne faut pas lui cacher que, par la temporisation, on parvient

à atteindre le délai fatal : alors l'intervention cesse d'être efficace.

La plupart des auteurs estiment que l'extirpation du globe se trouve indiquée dans ces conditions.

« Il importe, dit Lagrange, de procéder sans retard à l'énucléation, pour peu que ces tumeurs menacent de s'accroître et de s'étaler à la surface du globe. » Plus loin, il conseille l'ablation de l'œil « si l'affection récidive dans la cicatrice après une extirpation très large du néoplasme, ce qui est le cas le plus ordinaire. L'énucléation a donné un grand nombre de résultats durables. »

L'ablation de la moitié antérieure du globe oculaire, qui a été quelquefois employée, est presque absolument délaissée aujourd'hui.

L'existence de ganglions engorgés ne contre-indique pas l'opération, s'ils sont petits, peu nombreux et mobiles. Il convient alors de faire le curage des régions où aboutissent les lymphatiques qui ont transporté des particules de tissu morbide.

Il faut intervenir aussi longtemps que l'on ne trouve pas de signes évidents de généralisation. Car, alors même que la tumeur a pris une grande extension, l'opération paraît toujours avoir au moins l'avantage de prolonger la vie, en retardant la cachectisation.

Lorsqu'il s'agit d'un néoplasme mélanique intra-oculaire, il est indiqué de faire l'énucléation de l'œil le plus rapidement possible. Il faut s'opposer aux débuts du mal.

Autrefois, on n'opérait ces tumeurs qu'à la troisième période : les résultats étaient désastreux. Aujourd'hui, à l'aide de l'ophthalmoscope, on peut arriver à reconnaître la mélanose intra-oculaire dès la première période. A la seconde période, les phénomènes glaucomateux confirment

le diagnostic, si d'autres symptômes ont déjà été notés précédemment. C'est surtout avant la rupture du globe qu'il convient de faire l'extirpation de l'œil, alors qu'on peut supposer que le tissu morbide est encore circonscrit et isolé par les enveloppes de l'œil.

Les tumeurs mélaniques de l'iris nécessitent l'énucléation de l'œil aussi bien que les tumeurs choroïdiennes. Il est vrai que Little [1] a rapporté un cas de guérison de sarcome pigmenté de l'iris, à la suite de l'ablation simple du néoplasme et de la partie correspondante du diaphragme irien. Duplay a dit également que le cancer mélané de cette membrane, lorsqu'il est reconnu de bonne heure, réclame l'excision large de l'iris dans le point qui le supporte.

Ch. Abadie, à l'article *Iris* du *Dictionnaire de Jaccoud*, conseille une intervention radicale : « la marche envahissante et rapidement funeste de la tumeur mélano-sarcomateuse de l'iris, ne permet aucun doute sur sa nature, et nécessite constamment l'énucléation de l'œil affecté. »

La difficulté d'enlever d'une manière complète les parties malades, l'extension rapide que prend la tumeur au niveau des portions épargnées, et le fait notoire de la généralisation des néoplasmes mélaniques, alors même qu'ils paraissent bien limités et peu développés : tels sont les motifs qui font généralement rejeter l'ablation simple, lorsque le diagnostic a été bien établi. Aussi voyons-nous Hirschberg

---

1 *Ophthalmic review* 1882.

ne pas hésiter, dans un cas semblable, à faire l'énucléation, malgré l'intégrité presque complète de la vision dans l'œil malade.

Lawrence [1] le premier, en 1838, précisa les indications du traitement de la mélanose intra-oculaire : « Il y a d'autant plus de chances de succès que l'on procède plus tôt à l'opération. Mais, lorsque l'ulcération s'est déjà manifestée, il est à craindre que le mal ait envahi le nerf optique et le cerveau. Toujours, dans ce cas, le pronostic est douteux ; le plus souvent, le malade meurt après l'opération des suites d'une maladie secondaire du foie. »

La plupart des auteurs sont d'accord pour conseiller une intervention hâtive. Malgaigne, Knapp, de Graefe, Duplay disent qu'il faut opérer rapidement et ne pas se laisser arrêter par la crainte des récidives et des métastases qui surviennent souvent malgré tout ce qu'on a pu faire. Car, comme dit Stœber [2] : « *melius anceps remedium quam nullum.* »

Hasket Derby [3] s'exprime judicieusement quand il dit : « Il est certainement douloureux pour le médecin de conseiller l'ablation d'un œil, même quand l'aspect de cet œil paraît normal et que le malade y voit pour lire ou écrire. Mais, la certitude qu'il a acquise sur la nature d'une tumeur qui peut atteindre le foie et d'autres organes, et se terminer fatalement peut le rendre fier envers la science qui a mis entre ses mains le moyen de sauver un homme. »

---

1 *Annales d'oculistique*, 1838.

2 *Traité des maladies des yeux*, traduit de l'anglais, 1873.

3 *Union médicale*, 1872.

Cette opinion est d'ailleurs bien répandue parmi les ophthalmologistes contemporains.

« Quelque triste que soit la perspective pour l'avenir du malade, il s'impose comme traitement d'agir, une fois le diagnostic établi, avec la plus grande promptitude et d'énucléer. » (Wecker)

« C'est alors, dit Brière, que le devoir de la profession médicale s'impose réellement. » En effet, la famille du malade ne manquera pas ordinairement de mettre les récidives et la généralisation sur le compte de l'intervention. Le médecin n'a pas à hésiter quand il s'agit de sauver une existence. Il peut parfois s'exposer à compromettre sa réputation ; mais il aura la conviction d'avoir agi d'après sa conscience et il aura rempli tout son devoir.

Lorsque la tumeur choroïdienne a provoqué la rupture de l'œil, il est encore indiqué d'opérer, bien que l'on ne puisse plus généralement espérer une guérison proprement dite. Quelques auteurs, en présence des résultats peu encourageants obtenus par les chirurgiens, ont repoussé systématiquement toute intervention, à partir de la troisième période.

Nous croyons être obligé de soulager le malade, alors même que nous n'avons plus aucun espoir de lui procurer une sincère et complète guérison. C'est pourquoi nous sommes d'avis qu'on aura toujours raison d'intervenir lorsque le néoplasme a envahi les parties molles de l'orbite, pourvu que l'état général soit suffisamment bon, et que rien n'autorise à admettre une cachexie confirmée ou un état diathésique avéré. Pour se rendre compte, autant que possible, que la mélanose ne s'est pas encore généralisée, il faut explorer les divers organes ; il est même utile de faire l'examen microscopique du sang.

On s'abstiendra, au contraire, chaque fois que l'on observera des signes évidents et palpables de métastases. L'opération, dans ces conditions, toujours inutile, paraît accélérer la marche générale de la maladie.

Lorsque la tumeur a pénétré dans l'orbite, dit Wiegand[1], l'énucléation est absolument indiquée tant qu'il n'y a pas de symptômes de pénétration du néoplasme dans le cerveau; le meilleur mode opératoire est l'évidement de l'orbite avec enlèvement du périoste.

M. le professeur A. Richet[2] conseille de vider complètement l'orbite des parties molles qu'elle contient : « Pour éviter, autant que possible, la récidive sur place et la propagation, toutes les fois que je fais une énucléation, j'ai bien soin de dépasser les conseils de Bonnet de Lyon. J'enlève les parties molles placées en arrière de l'œil. Cette précaution n'est pas inutile; car, il en est du tissu retro-oculaire comme des ganglions de l'aisselle dans les tumeurs du sein. J'ai donc posé ce précepte que, dans les cancers mélanotiques de globe, il faut simultanément enlever ce globe et les tissus retro-oculaires. »

Le curage complet de l'orbite est surtout nécessaire après la perforation du globe, quand on craint que les parties molles aient été plus ou moins envahies.

Il est utile d'enlever le périoste et même de racler les os.

M. A. Richet, dans le but de poursuivre le mal jusque dans ses dernières limites, conseille encore de tapisser toute l'étendue des parois orbitaires d'une couche de pâte de Canquoin. Toutefois, l'action des caustiques plus ou moins

---

1 Wiegand. — *Thèse de Paris*, 1883.

2 *Leçon de M. le prof. Richet, recueillie par M. Bellouard*, 1879.

fluides doit être surveillée avec soin, car ils peuvent détruire les parties osseuses et provoquer quelquefois des accidents graves.

Pour le nettoyage de l'orbite, il faut préférer le bistouri au thermo-cautère; car, celui-ci dégage trop de chaleur, fait fondre la graisse et peut provoquer par rayonnement une inflammation de l'encéphale et des méninges qui le recouvrent. — M. Guermonprez nous a rapporté son appréciation au sujet de l'emploi du thermo-cautère pour l'ablation des néoplasmes : En se mettant dans les conditions nécessaires pour une bonne comparaison, il conclut que l'action du thermo-cautère est de nature à imprimer une certaine activité à l'évolution des tissus voisins du néoplasme enlevé, et il arrive à penser que la récidive survient plus rapidement, quand l'exérèse est pratiquée au moyen du thermo-cautère au lieu d'être faite au bistouri.

Il faut avoir également soin de faire la section du nerf optique, le plus loin possible, à 5 ou 6 millimètres au moins du globe, car ce nerf sert souvent de voie de propagation à la maladie. Il serait même à désirer que l'examen microscopique du nerf enlevé soit pratiqué aussitôt, afin que l'on puisse procéder immédiatement à l'ablation d'un nouveau tronçon, si l'on trouve des portions noirâtres au niveau de la première section.

Lorsque tout espoir de guérison est perdu, on peut encore, dans certains cas, être autorisé à accorder l'opération demandée par le malade, si de vives douleurs ou de fortes hémorrhagies le tourmentent.

A moins de généralisation constatée, on procédera le plus rapidement possible à l'ablation des récidives.

Certains auteurs ont conseillé de faire, après l'opération,

le tamponnement de l'orbite au moyen de bourdonnets d'ouate imbibés de perchlorure de fer. Il convient d'éviter les moyens de ce genre. Car, au moment de l'enlèvement du tampon, l'hémorrhagie peut survenir à nouveau. La difficulté n'est donc que reculée et non pas supprimée.

Il vaut mieux placer dans l'orbite un peu de gaze iodoformée ou de gaze chiffonnée trempée dans une solution d'eau phéniquée, de sublimé ou d'acide borique, ou bien tout simplement une petite éponge fine ayant séjourné pendant quelque temps dans un liquide antiseptique.

CONCLUSIONS

I. — Les tumeurs mélaniques qui se développent au niveau du globe oculaire peuvent prendre leur origine dans la cornée, dans la conjonctive et le tissu cellulaire épiscléral, dans l'iris, enfin dans la choroïde dont elles occupent soit le segment antérieur ou corps ciliaire, soit le segment postérieur.

II. — Tout néoplasme de l'œil à pigment mélanique comporte un pronostic grave, à des degrés divers cependant.

La mélanose externe de l'œil a généralement une marche moins rapide, une terminaison moins fatalement funeste, et peut être plus facilement combattue que la mélanose intra-oculaire.

III. — L'extirpation simple, avec conservation de l'œil, peut être tentée, lorsque la tumeur mélanique externe est peu développée, facilement limitable, et que l'on peut espérer enlever d'une manière complète tout le tissu morbide.

La cautérisation au galvano-cautère de la plaie opératoire est, dans ce cas, avantageuse.

IV. — Même pour la mélanose externe, il est souvent prudent de recourir à l'énucléation de l'œil qui est le seul traitement rationnel pour les néoplasmes mélaniques renfermés à l'intérieur du globe.

V. — Il faut opérer le plus tôt possible.

L'opération tardive est elle-même indiquée, toutes les fois qu'il n'y a pas de symptômes bien avérés de généralisation ; car, si l'on n'évite pas dans la plupart des cas une récidive, du moins on retarde souvent la période terminale et la cachexie.

VI. — On doit enlever rapidement les points mélaniques nouveaux qui apparaissent après l'ablation des tumeurs.

VII. — Le curage complet de l'orbite, toujours indiqué après la perforation du globe, lorsque le néoplasme a envahi les parties molles, est également utile avant cette période et met davantage à l'abri des récidives.

Vu :
LE PRÉSIDENT DE LA THÈSE,
PANAS

Vu :
LE DOYEN,
P. BROUARDEL

Vu et permis d'imprimer :
LE VICE-RECTEUR DE L'ACADÉMIE DE PARIS,
GRÉARD

INDEX BIBLIOGRAPHIQUE

ABADIE. — *Dict. Jaccoud.* Art. IRIS.

ABERNETHY. — *Chirurg. observat.* 1804, p. 99.

ADDARIO. — Sur un cas de mélanosarcome épiscléral et sur la formation de la mélanine dans les tumeurs, thèse de 1885. *In annali di ottalmologia.*

BARD. — De la nature parasitaire de la mélanose et de certaines tumeurs mélaniques *Lyon médical*, 22 *mars* 1885.

BECKER. — *Archiv. für Augen aud ohrenheilkunde.* 1870.

BENSON. — Cases of tumour of the cornea and conjunctiva. *British medical journal* 1887 p. 189.

BERDEZ et NENCKI. — Ueber die Farbstoffe der melanotischen sarcome. — *Revue de Hayem,* 1888.

BIMSENSTEIN. — Du mélano-sarcome de la région antérieure et extérieure de l'œil, considéré surtout au point de vue clinique. — *Thèse de Paris*, 1879.

BOULAY. — Du pronostic des tumeurs mélaniques. — *Archives générales de médecine*, 1888.

Breschet. — Considér. sur la mélanose. Paris, 1821.

Brière. — Etude clinique et anatomique sur le sarcome de la choroïde et sur la mélanose intra-oculaire. *Thèse de Paris*, 1873.

Clauzel. — Du diagnostic de la généralisation des tumeurs mélaniques par l'examen microscopique du sang, des urines et des crachats. *Thèse de Paris*, 1874.

Cornil et Ranvier. — *Traité d'histologie pathologique.*

Cornil et Trasbot. — De la mélanose. — *Mém. de l'acad. de méd.* Paris, 1868, t. XXVIII.

Desmarres (père). — *Traité théorique et pratique des maladies des yeux.*

Follin et Duplay. — *Traité de Pathologie externe.*

Füchs. — Das sarcom des Uvealtractus. Wien in-8, p. 229.

Füchs. — Mélano-sarcomes de l'iris. *Revue générale d'ophthalmologie*, 1888.

Galezowski. — *Diagnostic et traitement des affections oculaires*, 1886.

Galezowski. — Des épitheliomes et des mélano-sarcomes oculaires et de leurs récidives. — *Congrès français de chirurgie*, 3e session 1888.

Galezowski et Cuignet. — *Recueil d'ophthalmologie.*

De Graefe. — Tumeurs mélaniques de la conjonctive. — *Société de chirurgie de Paris* (séance du 28 octobre 1868).

Gunther. — *Analecta ad anatomiam fungi medullaris.* Lipsiæ, 1824.

Hartmann. — Tumeur mélanique développée sur un moignon d'énucléation de l'œil. *Progrès médical*, 3 janvier 1885.

Hasket Derby. — *Union médicale*, 1872.

Heurtaux. — *Dictionnaire de Jaccoud.* — Art. Mélanose.

Hirschberg. — Ueber die Angeborene fleckformige mélanose der sclera. Berlin, in *Grœfe's Archiv.*, 1883.

Hirschberg et Birnbacker. — Un cas de mélano-sarcome du corps ciliaire et de la choroïde. — *Annales d'oculistique*, 1885, t. 93, p. 51.

Kirmisson. — *Pathologie externe*, 1888.

Laennec. — *Journal de médecine de Corvisart*, t. IX.

Lagrange. — Du sarcome mélanique de la conjonctive. — *Revue des Sc. méd. de Hayem*, 1885.

Langhaus. — Mélanin. — In *Archives of ophthalmology of New-York.*

Lawrence. — De la mélanose de l'œil. — *Annales d'oculistique*, t. 1, p. 33, 1838.

Lebert. — *Traité d'anat. path. génér. et spéciale*, t. 1, p 120, 1857.

Little. — Case of sarcomatous tumour of iris ; successful excision. — *Ophthalmic review*, 1882, p. 264.

Malgaigne. — *Gazette des hôpitaux*, 1841, t. III, p. 220.

Masselon. — Maladies chirurgicales de l'œil, In *Encyclopédie de chirurgie*, t. 5.

Maunoir. — *Sur le fongus médullaire et hématode*, 1820.

Nepveu. — Contribution à l'étude des tumeurs mélaniques (*Gazette médicale de Paris*, 1872). — Contre-indications à l'extirpation des tumeurs mélaniques tirées de l'examen du sang et des urines.

Oppenheim. — Beitrage zür Lehre der Pigmentbildung in Melanostichen Geschwülsten. *Revue des Sc. méd. de Hayem*, 1888.

Paget. — *Congenital pigmentation of the sclerotic.*

Pamard. — *Annales d'oculistique*, 1853.

Panas. — *Anatomie pathologique de l'œil*, 1879.

Panas A. (de Constantinople.) — Contribution à l'étude des tumeurs primitives de la cornée. *Thèse de Paris*, 1887.

Pouchet. — Sur la formation du pigment mélanique. *Gaz. méd. de Paris*, n° 44, 1881.

Priestley Smith. — Melano-sarcoma of iris. *Ophthalmic review*, 1882, p. 264.

Raab. — Beitrage zür path. anat. des Auges, *Klin. monastbl.*, juillet 1875.

Richet. — Sur un cas de mélano-sarcome de la choroïde. *Leçon*, 18 juillet 1878. — In *Recueil d'ophthalmologie* par Galezowski et Cuignet.

Robin, Ch. — *Dictionnaire de Dechambre*. Art. Mélanose.

Sichel. — *Annales d'oculistique*. t. XXVI, p. 148.

Stoeber. — *Mémoire sur la mélanose intra-oculaire*. Strasbourg, 1853.

Vazeille. — Quelques considérations générales sur la mélanose, à propos d'un cas de mélano-sarcome de l'œil. *Thèse de Paris*, 1879.

Virchow. — *Path. des tumeurs*.

Vossius. — Recherches microchimiques sur l'origine du pigment dans les tumeurs mélaniques de l'œil. *Revue générale d'ophthalmologie* 1886.

Wardrop. — *Observations on fungus hœmatodes*. Édimb., 1809.

De Wecker. — *Traité complet d'ophthalmologie*. Nouvelle édition.

Wiegand. — Contribution à l'étude des néoplasmes mélaniques de l'œil. *Thèse de Berlin*, 1883.

TABLE DES MATIÈRES

Introduction 5

Historique. 7

Division 11

I. Mélanose extérieure du globe oculaire.

Chapitre I. — Mélanose de la Cornée. 13

Chapitre II. — Mélanose épibulbaire. 20

II. Mélanose Intra-oculaire.

Chapitre III. — Mélanose de l'iris. 35

Chapitre IV. — Mélanose du corps ciliaire 40

Chapitre V. — Mélanose du segment postérieur de la choroïde 46

Chapitre VI. — Anatomie pathologique des tumeurs mélaniques du globe oculaire . . 77

Chapitre VII. — Traitement de la Mélanose du globe oculaire 91

Conclusions 101

Index Bibliographique 103

Lille. Imp. Lefebvre-Ducrocq